Огляд / *Review*

Том 3, №3 • 2018

PainMedicine Journal

Медицина Болю // Медицина Боли

www. painmedicine.org.ua

Міждисциплінарний • Науково-практичний журнал



Дискогенная боль в нижней части спины: интервенционное лечение

[1]Смоланка В. И., [2]Федурця В. М., [3]Павлов Б. Б.

[1]Ужгородский национальный университет, Ужгород, Украина
[2]Ужгородский областной центр нейрохирургии и неврологии, Ужгород, Украина
[3]Клиника "Нейромед", Киев, Украина

Резюме. *Боль в нижней части спины (БНС) – одна из наиболее частых причин нетрудоспособности взрослого населения. Значительное место в её генезе занимает дегенеративно-дистрофическое поражение межпозвонковых дисков. Статья освещает классификацию и механизм происхождения дискогенной боли. Описываются различные варианты интервенционного лечения данной патологии: показания, особенности проведения манипуляций и терапевтического воздействия, эффективность и возможные осложнения процедур.*

Ключевые слова: *Боль в нижней части спины (БНС), дискогенная боль, интервенционное лечение боли, интервенционные внутридисковые процедуры.*

Боль в нижней части спины (БНС) (в англоязычном варианте low back pain (LBP)) определяется как боль, локализующаяся между XII парой рёбер и ягодичными складками с иррадиацией в ноги или без таковой [1, 2].

Распространенность БНС, согласно данным Всемирной организации здравоохранения, в развитых странах достигает размеров пандемии и является серьезной не только медицинской, но и социально-экономической проблемой. В США и странах Западной Европы распространённость боли в нижней части спины достигает 40–80 %, а ежегодная заболеваемость – 5 %. БНС является второй по частоте после респираторных заболеваний причиной обращения к врачу и третьей – по частоте госпитализаций [3].

У половины пациентов с БНС выраженность симптомов снижается через 1 неделю, а в 40 % случаев улучшение наступает через 8 недель. Оставшиеся 7–10 % больных продолжают испытывать неприятные ощущения на протяжении более 6 месяцев, то есть страдание приобретает хронический характер. Рецидивирующий характер БНС отмечен у 70–90 % пациентов [4]. БНС чаще всего развивается в возрасте от 20 до 50 лет, при этом наиболее выраженная боль наблюдается в возрасте 50–64 года. В возрастном периоде от 20 до 64 лет от боли в спине страдают 24 % мужчин и 32 % женщин. От 12 до 26 % детей и подростков жалуются на боль в поясничной области, что, безусловно, является весьма тревожным фактом. Распространенность БНС среди прекрасного пола достигает 19–67 %, при этом пик болевых ощущений приходится на возраст 35–45 лет [5]. В Великобритании 37 % выплат по системе обязательной медико-страховой реабилитации было назначено в связи с БНС, в Нидерландах суммарные годовые затраты по поводу болей в спине достигают 4,2 миллиарда евро [6, 7, 8], прямые и непрямые затраты США на пациентов с БНС составляют до 200 миллиардов долларов ежегодно [9].

Анатомический, физиологический, психологический и социальный факторы довольно тесно переплетены в генезе явления, именуемого "боль". Согласно официальной номенклатуре Международной ассоциации по изучению боли, принято следующее определение этого понятия: "Боль – это неприятное ощущение и эмоциональное переживание, возникающие в связи с существующей либо потенциальной угрозой повреждения тканей". В международной классификации болезней (МКБ) 10-го пересмотра БНС отнесена к разделу "Болезни костно-мышечной системы и соединительной ткани" [4].

Согласно концепции ВОЗ (Scoping Document for WHO Guidelines for the pharmacological treatment of persisting

pain in adults with medical illnesses, 2012), в зависимости от патофизиологического механизма выделяют:

- невропатическую боль (центральную или периферическую);
- ноцицептивную боль (соматическую или висцеральную);
- смешанную боль (ноцицептивный и нейропатический компоненты).

Первичным для восприятия боли является наличие повреждающих факторов и медиаторов воспаления. Именно физические и химические раздражители воздействуют на ноцицепторы и детерминируются ими. Ноцицепторы относятся к псевдоуниполярным соматосенсорным нейронам. Их тела расположены в спинальных ганглиях. Ноцицепторы имеют две ветви – периферическую и центральную. Периферическая ветвь получает импульсы от рецепторов, а центральная синаптически контактирует с нейронами второго порядка в заднем роге спинного мозга. Нейроны второго порядка передают импульсы к мезенцефалону и таламусу, где и происходит первичная оценка болевого сигнала. Дальнейший путь передачи импульса пролегает к соматосенсорной и передней части поясной извилины коры головного мозга. Именно там происходит определение сенсорно-дискриминационной и аффективно-когнитивной особенности боли. Так, в зависимости от локализации раздражающего стимула, боль может имеет различные особенности и временные характеристики. В связи с этим необходимо остановиться на феномене центральной и периферической сенситизации. Если раздражитель не исчезает, то происходят процессы центральной сенситизации. Именно она является причиной превращения острой боли в хроническую. Периферическая сенситизация – это повышенная чувствительность к подпороговым раздражениям на периферии. Суть центральной сенситизации состоит в повышении возбудимости нейронов в центральной нервной системе. В этом случае средний нормальный фоновый раздражитель приводит к воспроизводству аномальных ответов. Центральная сенситизация реализуется через активацию NMDA-рецепторов, которые отвечают за опиоидную толерантность, временную и пространственную суммацию возбуждения [10, 11, 12]. В 1965 году Melzak R и Wall PD предложили теорию "воротного контроля боли", которая является доминирующей и по сей день. Роль своеобразных "ворот" в этой теории отведена нейронному механизму задних рогов спинного мозга. Именно в этой области может увеличиваться или уменьшаться поток импульсов, идущих от периферических волокон в центральную нервную систему. Усиление или ослабление передачи импульса зависит от двух факторов: соотношение активности волокон разного диаметра и степень нисходящего влияния головного мозга. В случае, если количество информации, проходящей через "ворота", начинает превышать некий критический уровень, наступает возбуждение нейронных областей, принимающих участие в возникновении ощущения боли. Болевая импульсация способствует выработке специфического медиатора боли, так называемой "Р-субстанции". Если говорить о химической природе Р-субстанции, то это – нейропептид, образующийся в невральных ганглиях. Далее он переносится потоком аксоплазмы по первичным афферентным волокнам и проводит болевые ощущения на уровне "ворот боли". Болевые импульсы, в свою очередь, активируют мотонейроны передних рогов спинного мозга. Активация этих мотонейронов приводит к спазму мышц соответствующего миотома, а также стимулирует ноцицепторы самой мышцы. Таким образом замыкается цепь патологического рефлекса. В спазмированных мышцах развивается локальная ишемия, которая вызывает вазомоторные и нейродистрофические изменения в тканях. Она же усиливает активацию ноцицепторов мышцы, т.е. мышечные волокна уже сами по себе становятся дополнительным источником афферентации. Реализацию нейроэндокринных и эмоционально-аффективных проявлений боли обеспечивает ретикулярная формация, имеющая связи с гипоталамусом, базальными ядрами и лимбической системой. Ядра таламуса участвуют в оценке локализации боли и её интенсивности. А связи ретикулярной формации с корой головного мозга формируют непосредственно "ощущение боли" и дают ей психологическую оценку. Внутренний механизм контроля боли осуществляется через антиноцицептивные системы. Эндорфины, энкефалины, норадреналин и серотонин выступают в качестве трансмиттеров антиноцицептивной системы. А основные её структуры представлены нейронами задних рогов спинного мозга, дугообразным ядром гипоталамуса, перивентрикулярным и периакведуктальным серым веществом, ядрами шва [4].

По длительности течения БНС подразделяется на острую, подострую и хроническую (табл. 1). Выделяют также рецидивирующую боль: в случаях, когда её возникновение наступает после 6-месячного бессимптомного периода и не является простым обострением хронического процесса [1].

В 85 % случаев причина БНС неспецифическая, в 8 % ее вызывают опухоли, метастазы, компрессионные переломы, анкилозирующие спондилиты, в 7 % – стеноз позвоночного канала, дегенерация межпозвонкового диска и радикулопатия [3, 13, 14].

В случаях механической БНС, проходящей/уменьшающейся при рутинном обезболивании и кратковременном отдыхе, нет необходимости в дополнительном обследовании. Тогда как специфическая (переломы, опухоли, инфекции, системные заболевания, неврологические нарушения) требует углубленного всестороннего изучения. При этом необходимо обращать внимание на так называемые "красные флажки" – комплекс симптомов, заставляющий усомниться в доброкачественном и/или первичном характере боли. Так, при травме, деформации, остеопоро-

Таблица 1. Виды боли в зависимости от их продолжительности

Вид боли	Продолжительность
Острая	< 6 недель
Подострая	от 6 до 12 недель
Хроническая	> 12 недель

зе, лечении стероидами следует предположить перелом. При наличии в анамнезе ВИЧ, наркомании, повышенной температуры и СОЭ вероятно инфекционное поражение. У больных старше 55 лет, с присутствием онкологического анамнеза, анемии, боли в покое и снижении массы тела мы обязаны заподозрить опухоль. Выявленный парапарез, дисфункция тазовых органов и седловидная анестезия дают основание предположить сдавление конуса/конского хвоста. Возраст старше 20 лет, усиление боли после отдыха и уменьшение ее после движения могут быть причиной системного заболевания. Кроме того, необходимо выявление "желтых флажков" – психосоциальных факторов, приводящих к хронизации БНС или к длительной нетрудоспособности. В этом аспекте следует обратить внимание на следующие поведенческие реакции пациентов. Это и чрезмерные ожидания от пассивных методов лечения, и болезненное поведение (стремление к длительному покою), приводящее к отказу от социальной активности. Немаловажными являются проблемы эмоционального плана, к которым следует отнести неудовлетворенность работой, недостаточную семейную поддержку, а также агрессивно-нереалистичные ожидания от лечения [1, 3, 15].

Для выяснения паттерна дискогенной боли следует подробнее остановиться на анатомии и физиологии межпозвонкового диска (МПД). МПД – одно из наиболее сложных анатомических образований опорно-двигательного аппарата. Он занимает промежуточное положение между синхондрозами (малоподвижными прочными сращениями костей) и истинными суставами [16]. Превалирующая функция МПД – аммортизационная. Она заключается в нивелировании нагрузок, приходящихся на позвоночный столб, и именно она определяет особенности структурной организации диска. МПД человека относится к аваскулярным структурам, и активным стимулятором его трофики служит дозированная динамическая нагрузка [17]. При инволютивных процессах структура МПД претерпевает значительные изменения со стороны как внеклеточного матрикса, так и клеточных популяций. Частота дегенеративного поражения МПД неуклонно возрастает со старением организма и, по данным Acaroglu с соавторами, к 80–90 годам достигает 100% [18]. С возрастом питание МПД через замыкательные пластинки путем диффузии постепенно снижается, что приводит к уменьшению клеточной плотности и формированию структурных дефектов [19]. Однако нормальное функционирование МПД определяется не только синтезом межклеточного матрикса, но и правильным расположением его белков [20, 21]. При дегенерации МПД протеолиз белков межклеточного вещества приводит к нарушению цитоархитектоники (рис. 1).

Меняется соотношение кератинсульфатов и хондроитинсульфатов, что приводит к снижению их связи с коллагеном и потере эластичности МПД. Уменьшение количества аггреканов в пульпозном ядре способствует дегидратации и механической дисфункции последнего. Указанные явления относятся к одним из ранних признаков дисковой дегенерации [6, 22].

Иннервация тканей позвоночника обеспечивается ветвями спинномозговых нервов. Наиболее важными из них

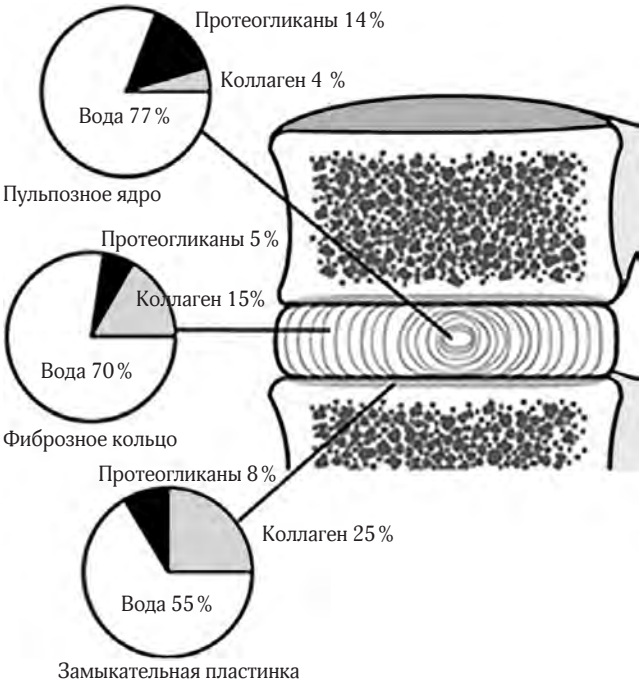

Рис. 1. Пропорции трёх главных компонентов межпозвонкового диска (протеогликанов, коллагена и воды) в норме. Из ILO's Encyclopaedia. Roberts S, Urban S, Jill PG. Encyclopedia of Occupational Health and Safety. Intervertebral Discs. 2011. Available from: http://www.iloencyclopaedia.org/part-i-47946/musculoskeletal-system/17–6-musculoskeletal-system/intervertebral-discs

являются две: синувертебральный нерв и задняя ветвь спинномозгового нерва. Синувертебральный нерв содержит как чувствительные, так и вегетативные волокна, т.е. является смешанным. Зона его ответственности включает мозговые оболочки, заднюю продольную связку и наружные слои фиброзного кольца (рис. 2).

Задняя продольная связка и наружные слои фиброзного кольца содержат нервные волокна и рецепторы только на глубине до 3,5 мм, но при дегенерации диска нервные волокна прорастают в более глубокие слои, вплоть до центральных его участков. Существенный факт: при дегенерации диска наблюдается не только прорастание нервных волокон в центральные отделы диска, но и увеличение плотности иннервации его. В среднем плотность иннервации диска составляет 0,05 механорецепторов на 1 мм^2 [23]. По данным Fagan A. [24], среднее число волокон на 1 мм^2 поверхности наружных слоев фиброзного кольца (0,52 на 1 мм^2) и гиалиновых пластин (0,37 на мм^2) значительно меньше, чем плотность иннервации перианнулярных тканей (1,05 на 1 мм^2). Тот факт, что в нервных волокнах диска и их нейронах в спинномозговых узлах обнаружена иммунореактивность к "субстанции Р" [25, 26], свидетельствует, что по крайней мере часть волокон и рецепторов диска являются ноцицептивными и их стимуляция может быть источником дискогенной боли. В этой связи заслуживают внимания данные, полученные Aoki Y. с соавторами. Было установлено, что при моделировании в диске реактивного воспаления в спинномозго-

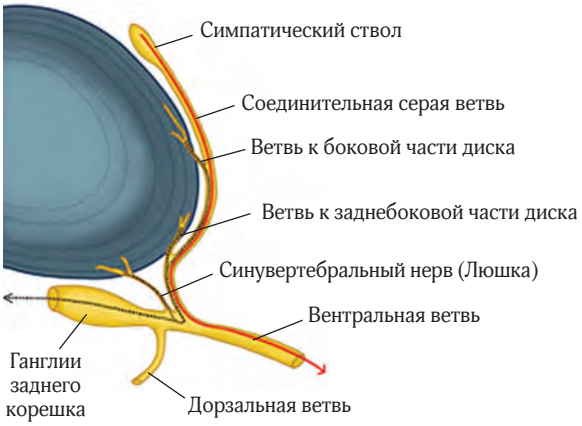

Рис. 2. Иннервация межпозвонкового диска. Из книги Kim DH, Kim Y-C, Kim K-H. Minimally invasive percutaneous spinal techniques. Elsevier Saunders, Philadelphia PA. 2011

вых узлах возрастает число иннервирующих диск нейронов. Эти нейроны имеют иммунореактивность к пептиду, ассоциированному с геном кальцитонина. А данный пептид является нейротрансмиттером ноцицептивных импульсов. Таким образом, воспалительная реакция может приводить к изменению фенотипа нейронов, в результате чего большая их часть становятся ноцицептивными [27].

Связь поясничной боли с ирритацией МПД была установлена C. Hirsch и K. Lindblom в 1948 году [28, 29]. Шведские учёные трансдурально пунктировали межпозвонковые диски и после введения контрастного раствора получали усиление преследовавших пациента жалоб (рис. 3).

С этого времени начались и продолжаются попытки устранения БПС с помощью внутридисковых процедур. Впервые для устранения дискалгии использовать пункционную дерецепцию дисков предложили А. И. Осна и его коллеги. По А. И. Осне, способ дерецепции дисков анестетиком и этиловым спиртом применяется преимущественно в фазе начальных дегенеративных изменений. В этой стадии единственным источником боли служит ирритация рецепторного поля МПД по причине внутридисковых перемещений студенистого ядра в трещины фиброзного кольца [30]. Проблема введения этанола состоит в его низкой вязкости и возможном истечении в окружающие ткани с нежелательным перифокальным воздействием. С 2014 года ведутся работы по исследованию применения этанолового геля для дерецепции МПД. В состав геля входит этиленцеллюлоза высокой вязкости, что облегчает манипуляцию и делает её более безопасной. Для адекватной радиологической визуализации в препарат добавляется вольфрам (рис. 4).

Первые данные применения этанолового геля весьма обнадёживающие: пациенты отмечают снижение болевого синдрома на 44–62,6 % в период от 1 до 3 месяцев [31, 32]. В 2018 году заканчивается исследование, посвященное комбинированному применению этанолового геля и радиочастотных пульсовых методик в лечении патологии МПД [33]. В западной литературе метод хемонуклеолиза описал Lyman Smith в 1964 году [34, 35]. Метод состоит в инъекции протеолитических энзимов в меж-

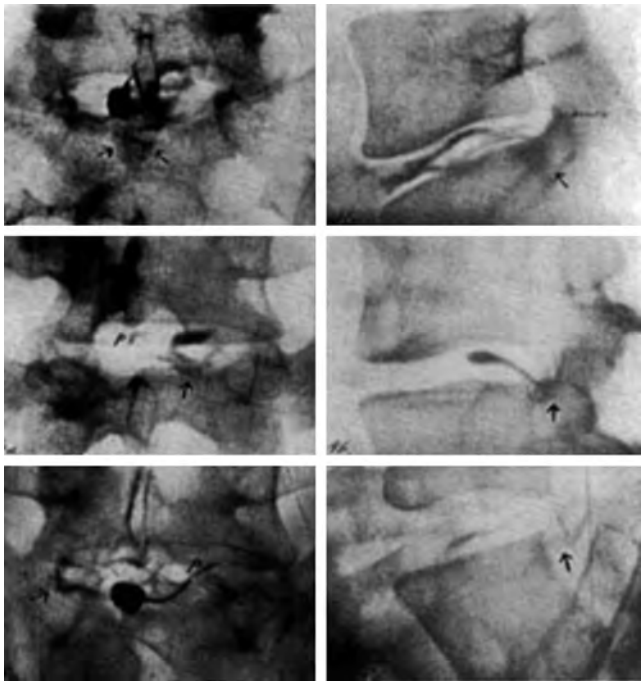

Рис. 3. Рентгенограммы поясничного отдела в 2 проекциях, иллюстрирующие проведение дискографии на примере трёх пациентов. Введение контрастного вещества в МПД провоцирует дискогенную боль, преследующую пациента. Стрелками отмечен выход контраста за пределы фиброзного кольца. Из Lindblom K. Diagnostic puncture of intervertebral disk in sciatica. Acta Orthop. Scand. 1948; Vol. 17(1–4): 231–239

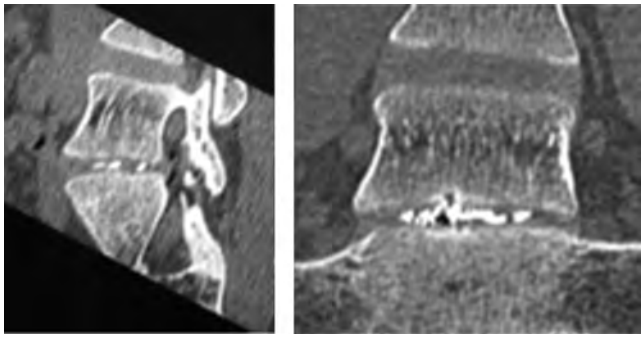

Рис. 4. Флуороскопическое изображение, демонстрирующее распространение контрастного материала (вольфрам) внутри МПД, подтверждает корректное проведение инъекции этанолового геля. Из Volpentesta G, De Rose M, Bosco D, et al. Lumbar percutaneous intradiscal injection of radiopaque gelified ethanol (Discogel) in patients with low back and radicular pain. J Pain Relief. 2014;3:145

позвонковый диск с целью элиминации грыжи. Основным энзимом, который использовался с данной целью, был химопапаин – дериват неспецифической протеогликаназы из листьев папайи. Было установлено, что его введение непосредственно в МПД способствует растворению экструдированного материала без влияния на окружающие нервные ткани. После успешных экспериментов на животных и длительной дискуссии Lyman Smith с оппонентами, хемонуклеолиз с папаином был внедрён в клиническую

практику, а сам препарат одобрен для использования FDA (Food and Drug Administration) в 1982 году. Nordby сообщил о 45 исследованиях, проведенных в период с 1985 по 1993 год. На основе анализа данных 7335 пациентов, прошедших хемонуклеолиз с химопапаином, успешные результаты получены у 76% больных [36]. В 2007 году был опубликован метаанализ, основанный на 22 исследованиях, включающих свыше 2000 пациентов, которые прошли процедуру папаинизации. Он подтвердил эффективность данной манипуляции для снижения болевого синдрома, вызванного грыжами поясничных дисков [37]. Однако опыт применения химопапаина выявил и возможность серьёзных потенциальных осложнений. В первую очередь это касалось частоты выраженных анафилактических реакций, дисцитов, субарахноидальных кровоизлияний и миелитов. Именно соображения безопасности диктуют исследование применения для хемонуклеолиза таких препаратов, как коллагеназа, хондроитиназа ABC, матриксная металлопротеиназа и другие. Коллагеназа – энзим, способствующий расщеплению коллагеновых волокон. В эксперименте на животных он показал низкую аллергенность и высокую эффективность. Причём этот препарат воздействует прежде всего на коллаген II типа в составе пульпозного ядра, в то время как фиброзное кольцо образует коллаген I типа. Ретроспективное 5-летнее исследование выявило хорошие результаты лечения у 52–72% пациентов [38]. Однако имеются сообщения об эрозиях замыкательных пластин, кровоизлияниях и параплегиях, связанных с внутридисковым введением коллагеназы [39]. Хондроитиназа ABC – это полисахаридаза, которая расщепляет цепи протеогликанов. Достаточно убедительные результаты её эффективности получены в экспериментах на собаках и *in vitro* [38, 40]. Клинические исследования по использованию хондроитиназы ABC у пациентов с дискогенной патологией пока не опубликованы. Матриксные металлопротеиназы (MMP) – одно из новейших средств, разрабатываемых для хемонуклеолиза. MMP представляют собой нейтральные секретируемые цинковые протеазы, которые разлагают различные части внеклеточного матрикса. Получены данные на животных и *in vitro*, что MMP расщепляет молекулы коллагена типа II. Это означает, что пульпозное ядро, состоящее в основном из протеогликанов и коллагена типа II, вероятно, будет наиболее затронутой для процесса частью. MMP также активирует макрофаги, которые принимают участие в естественной резорбции грыжи диска. В настоящее время MMP представляется наиболее безопасной и перспективной альтернативой химопапаину, хотя необходимо провести окончательные исследования, чтобы доказать это на людях [41, 42, 43, 44, 45]. Несколько лет назад начались попытки внутридискового введения метиленового синего (МС) для лечения хронической БНС. Peng и его коллеги [46] впервые сообщили, что внутридисковая инъекция МС была эффективной и безопасной. В другом двойном слепом и рандомизированном исследовании, Peng с соавторами [47] подтвердил полученные ранее выводы. Kim [48] в однолетнем проспективном исследовании указал на то, что внутридисковое инъецирование МС имеет краткосрочный эффект. Такой же точки зрения придерживается Gupta [49]. В целом, сведения по использованию метиленового синего для лечения дискогенной боли весьма противоречивы.

В последнее время внутридисковые инъекции озонокислородной (O_3–O_2) смеси стали весьма популярны во многих странах, особенно в Европе, в качестве альтернативного безопасного выбора для лечения патологии МПД. Исследования показывают, что эта смесь способствует значительному снижению болевых симптомов в очень короткий период времени, с продолжительностью до 1 года. Смесь O_3–O_2 сравнительно легкодоступна, и эта техника считается дешевой, минимально инвазивной и безопасной. Предполагаемым механизмом эффективности данного метода является уменьшение размеров грыжи межпозвоночного диска. В дополнение к этому озон обладает способностью блокировать воспаление и таким образом снижать интенсивность боли [50, 51, 52]. Озон обладает окислительным воздействием на многие воспалительные медиаторы, такие как фактор некроза опухоли альфа (TNF-α), интерлейкин-1бета (IL-1β) и другие молекулы. Также он влияет на реактивный оксигенатор оксида азота (NO) [53]. Было доказано, что смесь O_3–O_2 имеет дозозависимый эффект. При высоких концентрациях (40–70 мкг O_3/мл O_2), он усиливает изменения и разрушение тканевых структур. При средних концентрациях (20–30 мкг O_3/мл O_2), он, по-видимому, влияет на регуляцию иммунной системы и при более низких концентрациях (< 20 мкг O_3/мл O_2), улучшает микроциркуляцию [54]. Смесь O_3–O_2 производится во время выполнения манипуляции медицинским генератором озона. Она доставляется в межпозвонковый диск через иглу Chiba (калибр 18G, длиной 27 см), введеную стандартным заднелатеральным, внесуставным чрескожным доступом под контролем флуороскопа. Длительность процедуры составляет в среднем 3 минуты, за это время иньецируется от 4 до 7 мл раствора [55].

Другую большую группу процедур составляют методы термического воздействия на межпозвонковый диск.

Нуклеопластика – процедура, при которой для декомпрессии диска используется биполярный электрод, генерирующий холодноплазменную энергию в процессе так называемой кобляции. Физическое явление, названное “Coblation” (cool – холодное, ablation – разрушение) было открыто и изучено инженером Hira V. Thapliyal и биологом Philip E. Eggers ещё в 1980 году. Они установили, что электрический ток, проходящий через солевой раствор между контактами биполярного электрода особой конструкции, вызывает формирование крайне активной зоны на поверхности электрода. Ионизированое вещество активной зоны получило название “холодная плазма”. Органическая материя, внесенная в активную зону электрода, подвергается одновременной атаке разогнанными ионами и свободными радикалами, в результате чего мгновенно распадается до простых компонентов – CO_2 и H_2O. Таким образом, производится внутренняя декомпрессия: деструкция и удаление тканей повреждённого пульпозного ядра. Основные преимущества этой технологии – отсутствие грубого теплового поражения обрабатываемой поверхности (темпе-

ратура в зоне воздействия – около 45–55 °С) и пониженная болезненность. Кроме того, процедура обеспечивает управляемое и высоколокализованное воздействие, в результате чего обеспечивается минимальное повреждение окружающих тканей [56, 57]. Кобляция была одобрена для применения FDA в 2001 году в качестве метода лечения небольших (до 6 мм) протрузий МПД [58]. До настоящего времени не было сообщений о сколько-нибудь серьёзных осложнениях, связанных с использованием данной методики. Эффективность холодноплазменной кобляции для лечения БНС достигает 80 %. Об этом свидетельствуют три проспективных исследования [59, 60, 61], несколько систематических обзоров и метаанализ [62, 63, 64].

Пункционная лазерная дискэктомия (ПЛД), разработанная для лечения протрузий межпозвонковых дисков австрийским нейрохирургом W. P. Asher в 1988 году [65, 66], в 1990-х годах приобрела довольно широкую популярность среди нейрохирургов и ортопедов. Во время процедуры пациента помещают в боковое положение пораженной стороной вверх. После локализации уровня в межпозвонковый диск вводят полую иглу (18–20G) со стилетом и размещают между замыкательными пластинами. Как только игла установлена, стилет удаляется и вводится лазерное волокно (рис. 5).

Оно дожно выступать из-за кончика иглы на 5 мм [67]. Положение иглы проверяется с помощью флюороскопии, иногда вместе с КТ [68] или МРТ [69, 70]. Наиболее часто используемым лазером является гольмиевый иттрий-алюминий-гранат (Ho: YAG) и неодимовый иттрий-алюминий-гранат (Nd: YAG). Разработка и внедрение в практику здравоохранения полупроводниковых лазерных аппаратов позволит понизить мощность воздействия (до 3 Вт) и уменьшить нежелательные перифокальные реакции [71]. Энергия лазера подается с мощностью 15 Вт в импульсах от 0,5 до 1 секунды, за которой следует пауза от 4 до 10 секунд [67, 70]. Лазерная энергия обычно доставляется до тех пор, пока субъективный ответ пациента не показывает значительное облегчение боли, что обычно соответствует приблизительно 2000 джоулей [72]. Энергия лазерного света преобразуется в тепло, которое может одновременно разрезать, коагулировать и испарять пульпозное ядро [73]. Существует несколько экспериментальных доказательств того, что это приводит к уменьшению внутридискового давления [74, 75, 76], и предполагается, что изменение давления позволяет грыжевому материалу отступить (мигрировать) к центру диска [73]. Степень воздействия на диск определяется способностью пульпозного ядра поглощать энергию, поэтому идеальная длина волны лазерного луча должна быть близка к полосе поглощения воды. Однако лазерная обработка не уничтожает сам материал грыжи. МРТ-сканирование сразу же после процедуры не показывает изменения ни высоты межпозвонкового диска, ни грыжевого выпячивания [70, 77, 78]. Последовательные МРТ-сканирования показывают умеренное снижение грыжи через четыре-шесть месяцев после лечения только в трети случаев [79]. Эффективность этой процедуры остается спорной из-за довольно высокого процента последовавших за ПЛД открытых вмешательств и ограниченных показаний к применению данной манипуляции. Из потенциальных осложнений применения лазерной дискэктомии следует отметить перифокальное тепловое воздействие, спондилодисцит, разрыв диска, подкожную гематому, преходящий радикулярный блок и редко – перфорацию брюшной полости и частичный синдром “конского хвоста” [67, 79, 80, 81].

Радиочастотную денервацию МПД впервые применили M. E. Sluijter и M. Mehta [82, 83, 84, 85] преимущественно при лечении больных с плохими результатами операций на поясничном отделе позвоночника. Позже M. Van Kleef [86], R. Derby [87], M. Karasek и N. Bogduk [88] использовали внутридисковое радиочастотное

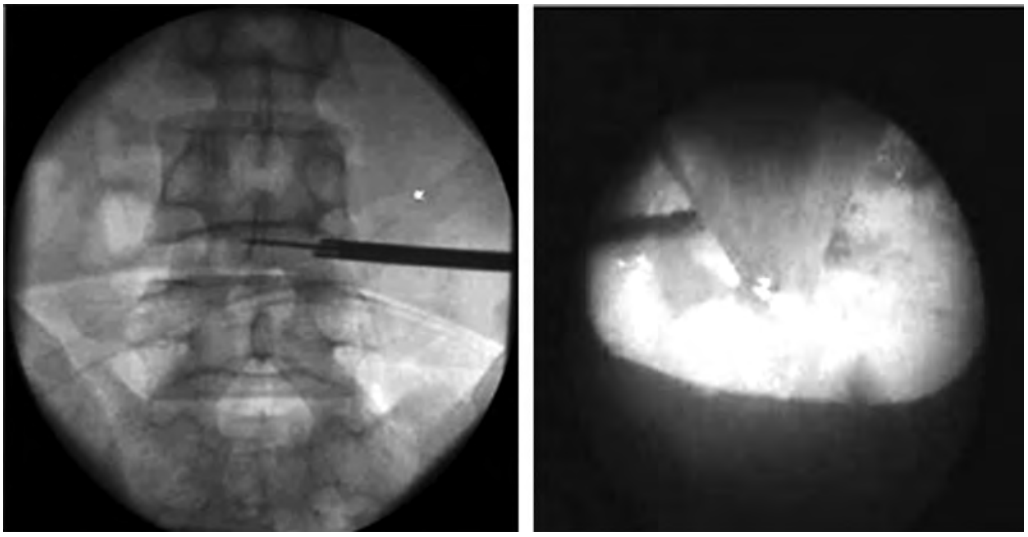

Рис. 5. Nd: YAG-лазерная декомпрессия межпозвонкового диска; флуороскопический контроль в прямой проекции (слева) и эндоскопический контроль (справа). Из Chang HP, Sang HL. Endoscopic epidural laser decompression versus transforaminal epiduroscopic laser annuloplasty for lumbar disc herniation: A prospective, randomized trial. Pain Physician 2017; 20:663–70

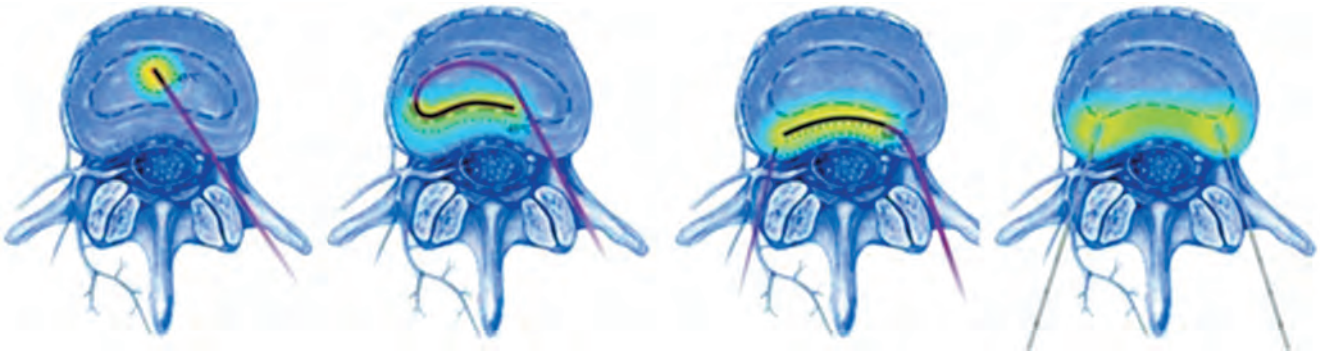

Intradiscal RF
Sluijter,
1994

IDET
Smith & Nephew,
1998

dlscTRODE
Tyco/Radionics,
2000

Biacuplasty
Baylis Medical,
2006

Рис. 6. Эволюция внутридисковой электротермальной терапии. Из Veizi E, Hayek S. Interventional therapies for chronic low back pain. Neuromodulation. 2014; 17: 31–45

прогревание как способ дерецепции дисков. Еще в 1983 г. J. W. Strohbehn [89] доказал, что цитотоксической для нервной ткани, в том числе нервных волокон, является температура в диапазоне 42–50 °С, а денатурация коллагена происходит при температуре более 60 °С. Механизм лечебного действия радиочастотной аннулопластики на сегодняшний день до конца не ясен. Предполагается два наиболее вероятных пути его реализации: с одной стороны – тепловая денервация (деафферентация) диска, с другой стороны – термическая структурная перестройка и денатурация коллагеновых волокон. Нужно учитывать, что в студенистом ядре низкий электрический импеданс, поэтому для его повреждения нужен относительно большой электрический ток. В фиброзном кольце импеданс значительно больше, поэтому при прохождении через него переменного тока тепло может генерироваться непосредственно в самом кольце. В экспериментах на дисках *in vivo* B. J. Freeman [90] получил интересные результаты. Они свидетельствуют, что радиочастотное воздействие способно обеспечить повышение температур, достаточных как для повреждения ноцицепторного аппарата диска, так и для сокращения коллагеновых волокон. Через 12 недель после процедуры в зоне термического воздействия определяется хорошо васкуляризированная грануляционная ткань, а плотность сети нервных волокон уменьшается по сравнению с контролем. Несмотря на это, авторы считают, что не денервация диска определяет эффективность манипуляции, а термальный некроз фиброзного кольца. Варианты внутридискового радиочастотного воздействия варьируются от простейшего монополярного, предложенного ещё в 1994 году M. E. Sluijter, до наиболее современной биакупластики (biacuplasthy) (рис. 6) [57].

Все они основаны на прохождении тока высокой частоты (500 кГц – 3 МГц) через ткани, однако в случае биакупластики используется два электрода, внедрённых в латеральные части фиброзного кольца. Это технически облегчает проведение процедуры и делает зону активного воздействия более предсказуемой.

Один из методов термокоагуляции дисков – IDET (intradiscal elektrothermal therapy). Способ также основан на прогревании диска, но не с помощью радиочастотного электрода, а с использованием электротермического катетера, который вводится в диск чрескожно сквозь троакар. В диске катетер проводят в виде петли по внутренней поверхности боковой и задней стенок фиброзного кольца. Это значительно увеличивает площадь электротермического воздействия (рис. 7) [30].

Standiford Helm в 2017 году провёл систематический обзор 49 исследований, из которых 4 были рандомизированными. На их основании был сделан вывод о высокой эффективности применения биакупластики (уровень доказательности I – strong) и умеренной эффективности IDET (уровень доказательности III – moderate) для лечения хронической дискогенной боли [91].

Показания для проведения всех вышеперечисленных процедур следующие:

- грыжевые выпячивания межпозвонковых дисков до 7 мм с сохранением целостности фиброзного кольца, подтверждённые МРТ и КТ (contained disc herniation);
- сохраненная как минимум 50%-ная высота межпозвонкового диска;
- хроническая терапевтически резистентная БНС;
- отсутствие стеноза и нестабильности;
- ранее не оперированный МПД.

На основании анализа вышеприведённых данных можно с уверенностью констатировать следующее. Современные технологии дерецепции межпозвонковых дисков предоставляют возможности получения положительных результатов в лечении пациентов с дискогенной болью. Корректная селекция больных для этих процедур способствует повышению их эффективности. Практически все методики чрескожной внутридисковой денервации просты в техническом исполнении, безопасны и малоинвазивны. Для определённой части пациентов их использование является разумной альтернативой традиционному открытому оперативному вмешательству. Та-

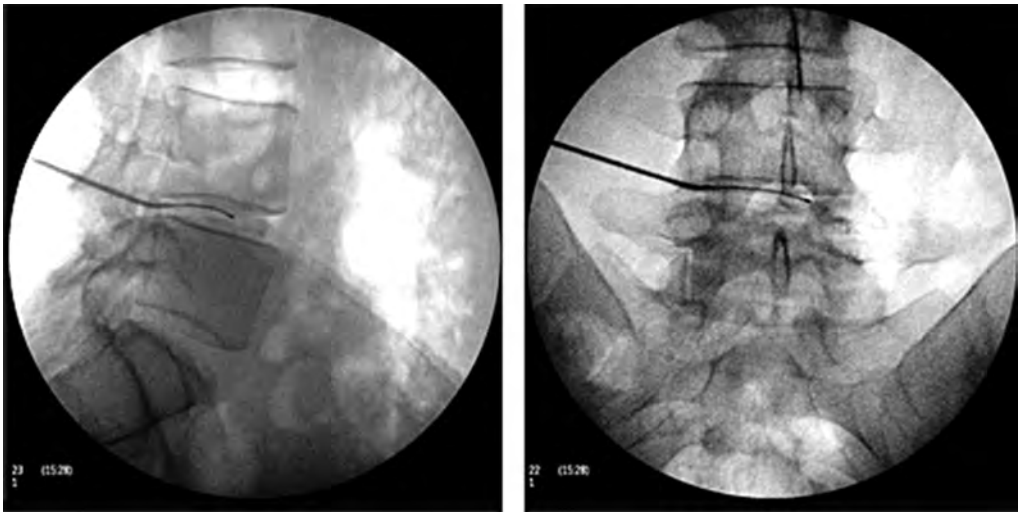

Рис. 7. Флуороскопический фотоотпечаток в прямой и боковой проекциях: катетер IDET установлен в межпозвонковый диск L_4–L_5 (собственное наблюдение)

ким образом, целесообразность применения интервенционной внутридисковой дерецепции достаточно очевидна. Как очевидна и перспективность исследований, направленных на совершенствование подобных методик.

Литература

1. Kim DH. (edited by). Minimally Invasive Percutaneous Spinal Techniques. Philadelphia; Elsevier Saunders; 2011.
2. Hodinka l. Bol' v nizhney chasti spiny (Lower back pain). Vnutrennyaya meditsina; 2007; 1(1): 41–45. (In Russian) Available from: http://www.mif-ua.com/archive/article/602
3. Chistik T. Bol' v nizhney chasti spiny: algoritmy diagnostiki I effektivnogo lecheniya (Lower back pain: algorithms for diagnosis and effective treatment). Bol'. Sustavy. Pozvonochnik; 2015; 3 (19):43–45. (In Russian) Available from: http://www.mifua.com/archive/article/41738.
4. Povoroznyuk VV. Bol' v nizhney chasti spiny. Rasprostranennost',prichiny, mekhanizmy razvitiya i osobennosti diagnostiki (Pain in the lower back. Prevalence, causes, developmental mechanisms and diagnostic features). Bol'.Sustavy. Pozvonochnik; 2011; 1 (01): 120–130. (In Russian) Available from: http://www.mif-ua.com/archive/article/16182.
5. Harms MC, Peers CE, Chase D. Low back pain: what determines functional outcome at six months? An observational study. BMC Musculoskeletal Disorders [Internet]. Springer Nature; 2010 Oct 13;11(1). Available from: https://doi.org/10.1186/1471-2474-11-236
6. Byvaltsev V, Stepanov I, Bardonova L, Belykh E, et al. Intervertebral disc degeneration and possibilities of tissue engineering: literature review. Hirurgi pozvono nika [Internet]. ANO Clinic of NNIITO; 2017 Mar 10;14(1):60–7. Available from: https://doi.org/10.14531/ss2017.1.60-67
7. Byvaltsev VA, Belykh EG, Stepanov IA, Giers M, Preul MC. Cytokine's mechanisms of intervertebral disc degeneration Cytokine mechanisms of intervertebral disc degeneration). Siberian Medical Journal (Irkutsk). 2015; 137(6): 5–11. (In Russian). Available from: https://cyberleninka.ru/article/n/tsitokinovye-mehanizmy-degeneratsiimezhpozvonkovogo-diska.
8. Byvaltsev VA, Panasenkov SJ, Kalinin AA, Sorokovikov VA, Asantsev AO. Method for simulating degenerative changes of spine (The method of modeling of degenerative changes of the spine). Patent RU 2584136. Appl. 30.12.2014. Publ. 20.05.2016. Bul. 14. (In Russian) Available from: http://www.findpatent.ru/patent/258/2584136.html
9. Kapural L, Vrooman B, Sarwar S, Krizanac-Bengez L, Rauck R, Gilmore C, et al. A Randomized, Placebo-Controlled Trial of Transdiscal Radiofrequency, Biacuplasty for Treatment of Discogenic Lower Back Pain. Pain Medicine [Internet]. Oxford University Press (OUP); 2013 Mar;14(3):362–73. Available from: https://doi.org/10.1111/pme.12023
10. Nijs J, Apeldoorn A, Hallegraeff H, Clark J, Smeets R, Malfliet A, et al. Low back pain: guidelines for the clinical classification of predominant neuropathic, nociceptive, or central sensitization pain. Pain Physician. 2015 May-Jun;18(3):E333-46.
11. Sviridova NK. Bol' v spine kak chastaya prichina obrashcheniyak nevrologu. Etiologiya, patofiziologiya i lechenie boli (Back pain as a common cause of treatment to a neurologist. Etiology, pathophysiology and treatment of pain). Mezhdunarodnyy Nevrologicheskiy Zhurnal. 2016; 7 (85): 78–80. (In Russian)
12. Dubin AE, Patapoutian A. Nociceptors: the sensors of the pain pathway. Journal of Clinical Investigation [Internet]. American Society for Clinical Investigation; 2010 Nov 1;120(11):3760–72. Available from: https://doi.org/10.1172/jci42843
13. Spitzer WO. Scientific approach to the assessment and management of activity-related spinal disorders: a monograph for clinicians. Spine. 1987;12:1-59.
14. Eun I-S, Park WW, Suh KT, Kim JI, Lee JS. Association between osteoprotegerin gene polymorphism and bone mineral density in patients with adolescent idiopathic scoliosis. European Spine Journal [Internet]. Springer Science and Business Media LLC; 2009 Aug 25;18(12):1936–40. Available from: https://doi.org/10.1007/s00586-009-1145-z
15. Kukushkin ML. Diagnostika i lechenie nespetsificheskoy boli vspine (Diagnosis and treatment of non-specific back pain). Meditsinskiy sovet. 2016; 08: 58–62. (In Russian) Available from: https://www.medsovet.pro/jour/article/download/1307/1267
16. Kiseleva AV, Krylov EA, Starikova EP, Kuznetsova SA. Faktor rosta sosudistogo endoteliya i immunnaya Sistema (Growth factor vascular endothelium and immune system). Uspekhi sovrem. biol.2009; 129 (4): 336–347. (In Russian) Available from: https://elibrary.ru/item.asp?id=12803485.
17. Tsivyan YaL. Patologiya degeneriruyushchego mezhpozvonkovogo diska (Pathology degenerates the disk). Novosibirsk; Nauka (Sibirskoe otdelenie). 1988. (In Russian)

18. Acaroglu ER, Latridis JC, Setton LA, Foster RJ, Mow VC, Weidenbaum and M. Degeneration and Aging Affect the Tensile Behavior of Human Lumbar Anulus Fibrosus. Spine [Internet]. Ovid Technologies (Wolters Kluwer Health); 1995 Dec;20(24):2690–701. Available from: https://doi.org/10.1097/00007632-199512150-00010
19. Akiyama H. Control of chondrogenesis by the transcription factor Sox9. Modern Rheumatology [Internet]. Informa UK Limited; 2008 Mar 20;18(3):213–9. Available from: https://doi.org/10.1007/s10165-008-0048-x
20. BATTI MC, VIDEMAN T. Lumbar disc degeneration. The Journal of Bone and Joint Surgery-American Volume [Internet]. Ovid Technologies (Wolters Kluwer Health); 2006 Apr;88:3–9. Available from: https://doi.org/10.2106/00004623-200604002-00002
21. Belykh E, Giers M, Bardonova L, Theodore N, Preul M, Byvaltsev V. The Role of Bone Morphogenetic Proteins 2, 7, and 14 in Approaches for Intervertebral Disk Restoration. World Neurosurgery [Internet]. Elsevier BV; 2015 Oct;84(4):871–3. Available from: https://doi.org/10.1016/j.wneu.2015.08.011
22. Bogduk N. The anatomy and pathology of lumbar back disability. Bull Post Grad Comm Med Univ Sidney. 1980;36:2-17.
23. Roberts S, Eisenstein SM, Menage J, Evans EH, Ashton IK. Mechanoreceptors in Intervertebral Discs. Spine [Internet]. Ovid Technologies (Wolters Kluwer Health); 1995 Dec;20(24):2645–51. Available from: https://doi.org/10.1097/00007632-199512150-00005
24. Fagan A, Moore R, Vernon Roberts B, Blumbergs P, Fraser R. ISSLS Prize Winner: The Innervation of the Intervertebral Disc: A Quantitative Analysis. Spine [Internet]. Ovid Technologies (Wolters Kluwer Health); 2003 Dec;28(23):2570–6. Available from: https://doi.org/10.1097/01.brs.0000096942.29660.b1
25. Coppes MH, Marani E, Thomeer RTWM, Groen GJ. Innervation of "Painful" Lumbar Discs. Spine [Internet]. Ovid Technologies (Wolters Kluwer Health); 1997 Oct;22(20):2342–9. Available from: https://doi.org/10.1097/00007632-199710150-00005
26. Brown MF, Hukkanen MVJ, McCarthy ID, Redfern DRM, Batten JJ, Crock HV, et al. Sensory And Sympathetic Innervation Of The Vertebral Endplate In Patients With Degenerative Disc Disease. The Journal of Bone and Joint Surgery [Internet]. British Editorial Society of Bone & Joint Surgery; 1997 Jan 1;79(1):147–53. Available from: https://doi.org/10.1302/0301-620x.79b1.6814
27. Aoki Y, Ohtori S, Ino H, Douya H, Ozawa T, Saito T, et al. Disc Inflammation Potentially Promotes Axonal Regeneration of Dorsal Root Ganglion Neurons Innervating Lumbar Intervertebral Disc in Rats. Spine [Internet]. Ovid Technologies (Wolters Kluwer Health); 2004 Dec;29(23):2621–6. Available from: https://doi.org/10.1097/01.brs.0000146051.11574.b4
28. Hirsch C. An Attempt to Diagnose the Level of a Disc Lesion Clinically by Disc Puncture. Acta Orthopaedica Scandinavica [Internet]. Informa UK Limited; 1949 Jan;18(1-4):132–40. Available from: https://doi.org/10.3109/17453674908988964
29. Lindblom K. Diagnostic Puncture of Intervertebral Disks in Sciatica. Acta Orthopaedica Scandinavica [Internet]. Informa UK Limited; 1948 Jan;17(1-4):231–9. Available from: https://doi.org/10.3109/17453674808988943
30. Prodan AI, Kutsenko VA, Kolesnichenko VA. Intervertebral discs dereception: old idea – new technology. Hirurgi pozvono nika [Internet]. ANO Clinic of NNIITO; 2005 Dec 15;(4):055–60. Available from: https://doi.org/10.14531/ss2005.4.55-60
31. G V. Lumbar Percutaneous Intradiscal Injection of Radiopaque Gelified Ethanol ("Discogel") in Patients with Low Back and Radicular Pain. Journal of Pain & Relief [Internet]. OMICS Publishing Group; 2014;03(03). Available from: https://doi.org/10.4172/2167-0846.1000145
32. Touraine S, Damiano J, Tran O, Laredo J-D. Cohort study of lumbar percutaneous chemonucleolysis using ethanol gel in sciatica refractory to conservative treatment. European Radiology [Internet]. Springer Science and Business Media LLC; 2015 Apr 23;25(11):3390–7. Available from: https://doi.org/10.1007/s00330-015-3740-1
33. Clinical trials. gov. Intradiscal gelified ethanol and pulsed radiofrequency versus gelified ethanol injection for discogenic low back pain. Available from: https://clinicaltrials.gov/ct2/show/NCT02343484
34. Knezevic, MD, PhD NN, Mandalia, DO S, Raasch, MD J, Knezevic, MD I, Candido KD. Treatment of chronic low back pain – new approaches on the horizon. Journal of Pain Research [Internet]. Dove Medical Press Ltd.; 2017 May;Volume 10:1111–23. Available from: https://doi.org/10.2147/jpr.s132769
35. Smith L. Enzyme Dissolution of the Nucleus Pulposus in Humans. JAMA [Internet]. American Medical Association (AMA); 1964 Jan 11;187(2). Available from: https://doi.org/10.1001/jama.1964.03060150061016
36. Nordby EJ, Wright PH. Efficacy of Chymopapain in Chemonucleolysis. SPINE [Internet]. Ovid Technologies (Wolters Kluwer Health); 1994 Nov;19(Supplement):2578–82. Available from: https://doi.org/10.1097/00007632-199411001-00014
37. Couto JMC, Castilho EA de, Menezes PR. Chemonucleolysis in lumbar disc herniation: a meta-analysis. Clinics [Internet]. FapUNIFESP (SciELO); 2007;62(2):175–80. Available from: https://doi.org/10.1590/s1807-59322007000200013
38. Wittenberg RH, Oppel S, Rubenthaler FA, Steffen R. Five-Year Results From Chemonucleolysis With Chymopapain or Collagenase. Spine [Internet]. Ovid Technologies (Wolters Kluwer Health); 2001 Sep;26(17):1835–41. Available from: https://doi.org/10.1097/00007632-200109010-00002
39. BROWN MD, TOMPKINS JS. Chemonucleolysis (Discolysis) with Collagenase. Spine [Internet]. Ovid Technologies (Wolters Kluwer Health); 1986 Mar;11(2):123–30. Available from: https://doi.org/10.1097/00007632-198603000-00004
40. Chiba K, Masuda K, Andersson GBJ, Momohara S, Thonar EJ. Matrix replenishment by intervertebral disc cells after chemonucleolysis in vitro with chondroitinase ABC and chymopapain. The Spine Journal [Internet]. Elsevier BV; 2007 Nov;7(6):694–700. Available from: https://doi.org/10.1016/j.spinee.2006.09.005
41. Kepler CK, Ponnappan RK, Tannoury CA, Risbud MV, Anderson DG. The molecular basis of intervertebral disc degeneration. The Spine Journal [Internet]. Elsevier BV; 2013 Mar;13(3):318–30. Available from: https://doi.org/10.1016/j.spinee.2012.12.003
42. Raj PP. Intervertebral Disc: Anatomy-Physiology-Pathophysiology-Treatment. Pain Practice [Internet]. Wiley; 2008 Jan;8(1):18–44. Available from: https://doi.org/10.1111/j.1533-2500.2007.00171.x
43. Haro H, Nishiga M, Ishii D, Shimomoto T, Kato T, Takenouchi O, et al. Experimental chemonucleolysis with recombinant human matrix metalloproteinase 7 in human herniated discs and dogs. The Spine Journal [Internet]. Elsevier BV; 2014 Jul;14(7):1280–90. Available from: https://doi.org/10.1016/j.spinee.2013.11.039
44. Doita M, Kanatani T, Ozaki T, Matsui N, Kurosaka M, Yoshiya S. Influence of Macrophage Infiltration of Herniated Disc Tissue on the Production of Matrix Metalloproteinases Leading to Disc Resorption. Spine [Internet]. Ovid Technologies (Wolters Kluwer Health); 2001 Jul;26(14):1522–7. Available from: https://doi.org/10.1097/00007632-200107150-00004
45. Haro H, Crawford HC, Fingleton B, Shinomiya K, Spengler DM, Matrisian LM. Matrix metalloproteinase-7–dependent release of tumor necrosis factor- in a model of herniated disc resorption. Journal of Clinical Investigation [Internet]. American Society for Clinical Investigation; 2000 Jan 15;105(2):143–50. Available from: https://doi.org/10.1172/jci7091
46. Peng B, Zhang Y, Hou S, Wu W, Fu X. Intradiscal methylene blue injection for the treatment of chronic discogenic low back pain.

European Spine Journal [Internet]. Springer Science and Business Media LLC; 2006 Feb 22;16(1):33–8. Available from: https://doi.org/10.1007/s00586-006-0076-1
47. Peng B, Pang X, Wu Y, Zhao C, Song X. A randomized placebo-controlled trial of intradiscal methylene blue injection for the treatment of chronic discogenic low back pain. Pain [Internet]. Ovid Technologies (Wolters Kluwer Health); 2010 Apr;149(1):124–9. Available from: https://doi.org/10.1016/j.pain.2010.01.021
48. Effect of intradiscal methylene blue injection for the chronic discogenic low back pain: one year prospective follow-up study. Kim SH, Ahn SH, Cho YW, Lee DG. Ann Rehabil Med 2012;36(5):657-64. Epub 2012 Oct 31. The Spine Journal [Internet]. Elsevier BV; 2013 Jul;13(7):835. Available from: https://doi.org/10.1016/j.spinee.2013.05.009
49. Gupta G, Radhakrishna M, Chankowsky J, Asenjo JF. Methylene blue in the treatment of discogenic low back pain. Pain Physician. 2012 Jul-Aug;15(4):333-8.
50. Gautam S, Rastogi V, Jain A, Singh AP. Comparative Evaluation of Oxygen-Ozone Therapy and Combined Use of Oxygen-Ozone Therapy with Percutaneous Intradiscal Radiofrequency Thermocoagulation for the Treatment of Lumbar Disc Herniation. Pain Practice [Internet]. Wiley; 2011 Mar;11(2):160–6. Available from: https://doi.org/10.1111/j.1533-2500.2010.00409.x
51. Masini M, Cala a A. Minimally Invasive Treatment for Refractory Low Back Pain, Targeted by Epidural Endoscopy with O2/O3 and Steroid Therapy. Acta Neurochirurgica Supplementum [Internet]. Springer Vienna; 2010 Oct 28;33–7. Available from: https://doi.org/10.1007/978-3-211-99370-5_6
52. Magalhaes FN, Dotta L, Sasse A, Teixera MJ, Fonoff ET. Ozone therapy as a treatment for low back pain secondary to herniated disc: a systematic review and meta-analysis of randomized controlled trials. Pain Physician. 2012 Mar-Apr;15(2):E115-29.
53. Vaillant JD, Fraga A, D az MT, Mallok A, Viebahn-H nsler R, Fahmy Z, et al. Ozone oxidative postconditioning ameliorates joint damage and decreases pro-inflammatory cytokine levels and oxidative stress in PG/PS-induced arthritis in rats. European Journal of Pharmacology [Internet]. Elsevier BV; 2013 Aug;714(1-3):318–24. Available from: https://doi.org/10.1016/j.ejphar.2013.07.034
54. Chang JDS, Lu H-S, Chang Y-F, Wang D. Ameliorative effect of ozone on cytokine production in mice injected with human rheumatoid arthritis synovial fibroblast cells. Rheumatology International [Internet]. Springer Science and Business Media LLC; 2004 Nov 27;26(2):142–51. Available from: https://doi.org/10.1007/s00296-004-0526-1
55. Elawamy A, Kamel EZ, Hassanien M, Wahba OM, Amin SE. Implication of Two Different Doses of Intradiscal Ozone-Oxygen Injection upon the Pain Alleviation in Patients with Low Back Pain: A Randomized, Single-Blind Study. Pain Physician. 2018 01;21(1):E25-E31.
56. Kolesov S, Kurpyakov A. Cold plasma nucleoplasty for intervertebral disc herniation. Hirurgi pozvono nika [Internet]. ANO Clinic of NNIITO; 2007 Sep 27;(3):53–8. Available from: https://doi.org/10.14531/ss2007.3.53-58
57. Veizi E, Hayek S. Interventional Therapies for Chronic Low Back Pain. Neuromodulation: Technology at the Neural Interface [Internet]. Wiley; 2014 Oct;17:31–45. Available from: https://doi.org/10.1111/ner.12250
58. Kumar NS, Shah SM, Tan BWL, Juned S, Yao K. Discogenic Axial Back Pain: Is There a Role for Nucleoplasty? Asian Spine Journal [Internet]. Asian Spine Journal (ASJ); 2013;7(4):314. Available from: https://doi.org/10.4184/asj.2013.7.4.314
59. Freeman BJC, Mehdian R. Intradiscal electrothermal therapy, percutaneous discectomy, and nucleoplasty: What is the current evidence? Current Pain and Headache Reports [Internet]. Springer Science and Business Media LLC; 2008 Feb;12(1):14–21. Available from: https://doi.org/10.1007/s11916-008-0004-7
60. Yakovlev A, Tamimi MA, Liang H, Eristavi M. Outcomes of percutaneous disc decompression utilizing nucleoplasty for the treatment of chronic discogenic pain. Pain Physician. 2007 Mar;10(2):319-28.
61. Liliang P-C, Lu K, Liang C-L, Chen Y-W, Tsai Y-D, Tu Y-K. Nucleoplasty for treating lumbar disk degenerative low back pain: an outcome prediction analysis. Journal of Pain Research [Internet]. Dove Medical Press Ltd.; 2016 Oct;Volume 9:893–8. Available from: https://doi.org/10.2147/jpr.s116533
62. Eichen PM, Achilles N, Konig V, Mosges R, Hellmich M, Himpe B, et al. Nucleoplasty, a minimally invasive procedure for disc decompression: a systematic review and meta-analysis of published clinical studies. Pain Physician. 2014 Mar-Apr;17(2):E149-73.
63. Manchikanti L, Falco FJ, Benyamin RM, Caraway DL, Deer TR, Singh V, et al. An update of the systematic assessment of mechanical lumbar disc decompression with nucleoplasty. Pain Physician. 2013 Apr;16(2 Suppl):SE25-54.
64. Gerges FJ, Lipsitz SR, Nedeljkovic SS. A systematic review on the effectiveness of the Nucleoplasty procedure for discogenic pain. Pain Physician. 2010 Mar-Apr;13(2):117-32.
65. Asher WP, Holzer P, Claici G. Denaturation and vaporization of the nucleus pulposus of herniated intervertebral discs in: Abstract Book of Int. InSymposium on Percutanneous Lumbar Discectomy 1998 (pp. 12-13).
66. Zorin M, Kirpa Y, Zorin Jr M. The comparative assessment of efficacy of endoscopic transforaminal microdiscectomy and open microdiscectomy in treatment of lumbar discs herniation. Ukrainian Neurosurgical Journal [Internet]. Ukranian Association of Neurosurgeons; 2014 Sep 17;0(3):61–5. Available from: https://doi.org/10.25305/unj.47496
67. Goupille P, Mulleman D, Mammou S, Griffoul I, Valat J-P. Percutaneous Laser Disc Decompression for the Treatment of Lumbar Disc Herniation: A Review. Seminars in Arthritis and Rheumatism [Internet]. Elsevier BV; 2007 Aug;37(1):20–30. Available from: https://doi.org/10.1016/j.semarthrit.2007.01.006
68. Schenk B, Brouwer PA, van Buchem MA. Experimental basis of percutaneous laser disc decompression (PLDD): a review of literature. Lasers in Medical Science [Internet]. Springer Science and Business Media LLC; 2006 Aug 26;21(4):245–9. Available from: https://doi.org/10.1007/s10103-006-0393-y
69. Schoenenberger AW, Steiner P, Debatin JF, Zweifel K, Erhart P, von Schulthess GK, et al. Real-time monitoring of laser diskectomies with a superconducting, open-configuration MR system. American Journal of Roentgenology [Internet]. American Roentgen Ray Society; 1997 Sep;169(3):863–7. Available from: https://doi.org/10.2214/ajr.169.3.9275913
70. Steiner P, Zweifel K, Botnar R, Schoenenberger AW, Debatin JF, von Schulthess GK, et al. MR guidance of laser disc decompression: preliminary in vivo experience. European Radiology [Internet]. Springer Science and Business Media LLC; 1998 May 5;8(4):592–7. Available from: https://doi.org/10.1007/s003300050441
71. Shchedrenok V, Sebelev K, Ivanenko A, Moguchaya O, et al. Outcomes of Puncture Methods for Treatment of Spinal Osteochondrosis. Hirurgi pozvono nika [Internet]. ANO Clinic of NNIITO; 2010 Mar 12;46–8. Available from: https://doi.org/10.14531/ss2010.1.46-48
72. Casper GD, Hartman VL, Mullins LL. Laser assisted disc decompression: an alternative treatment modality in the Medicare population. J Okla State Med Assoc. 1996 Jan;89(1):11-5.
73. Bosacco SJ, Bosacco DN, Berman AT, Cordover A, Levenberg RJ, Stellabotte J. Functional results of percutaneous laser discectomy. Am J Orthop. 1996 Dec;25(12):825-8.
74. YONEZAWA T, ONOMURA T, KOSAKA R, MIYAJI Y, TANAKA S, WATANABE H, et al. The System and Procedures of Percutaneous Intradiscal Laser Nucleotomy. Spine [Internet]. Ovid Technologies (Wolters Kluwer Health); 1990 Nov;15(11):1175–85. Available

from: https://doi.org/10.1097/00007632-199011010-00017
75. CHOY DSJ. Percutaneous Laser Disc Decompression (PLDD) Update: Focus on Device and Procedure Advances. Journal of Clinical Laser Medicine & Surgery [Internet]. Mary Ann Liebert Inc; 1993 Aug;11(4):181–3. Available from: https://doi.org/10.1089/clm.1993.11.181
76. Prodoehl JA, Lane GJ, Black J. The effects of lasers on intervertebral disc pressures. In: Sherk HH, ed. Spine: State of the Art Reviews. Laser discectomy. Vol 7. Philadelphia: Hanley & Belfus; 1993: 17.
77. Tonami H, Yokota H, Nakagawa T, Higashi K, Okimura T, Yamamoto I, et al. Percutaneous laser discectomy: MR findings within the first 24 hours after treatment and their relationship to clinical outcome. Clinical Radiology [Internet]. Elsevier BV; 1997 Dec;52(12):938–44. Available from: https://doi.org/10.1016/s0009-9260(97)80228-0
78. Castro W, Halm H, Jerosch J, Schilgen M, Winkelmann W. Ver nderungen der lumbalen Bandscheibe nach Anwendung des Holmium-Yag Lasers. Zeitschrift f r Orthop die und ihre Grenzgebiete [Internet]. Georg Thieme Verlag KG; 2008 Mar 18;131(06):610–4. Available from: https://doi.org/10.1055/s-2008-1040079
79. Choy DSJ, Ascher PW, Saddekni S, Alkaitis D, Liebler W, Hughes J, et al. Percutaneous Laser Disc Decompression. Spine [Internet]. Ovid Technologies (Wolters Kluwer Health); 1992 Aug;17(8):949–56. Available from: https://doi.org/10.1097/00007632-199208000-00014
80. Boult M, Fraser RD, Jones N, Osti O, Dohrmann P, Donnelly P, et al. Percutaneous endoscopic laser discectomy. ANZ Journal of Surgery [Internet]. Wiley; 2000 Jul 7;70(7):475–9. Available from: https://doi.org/10.1046/j.1440-1622.2000.01892.x
81. Quigley MR. Percutaneous Laser Discectomy. Neurosurgery Clinics of North America [Internet]. Elsevier BV; 1996 Jan;7(1):37–42. Available from: https://doi.org/10.1016/s1042-3680(18)30402-9
82. MEHTA M, SLUIJTER ME. The treatment of chronic back pain. Anaesthesia [Internet]. Wiley; 1979 Sep;34(8):768–75. Available from: https://doi.org/10.1111/j.1365-2044.1979.tb06410.x
83. Sluijter ME. The use of radiofrequency lesions for pain relief in failed back patients. International Disability Studies [Internet]. Informa UK Limited; 1988 Jan;10(1):37–43. Available from: https://doi.org/10.3109/09638288809164058
84. Sluijter ME. The role of radiofrequency in failed back surgery patients. Current Review of Pain [Internet]. Springer Science and Business Media LLC; 2000 Feb;4(1):49–53. Available from: https://doi.org/10.1007/s11916-000-0009-3
85. Sluijter ME. Treatment of chronic back and neck pain by percutaneous thermal lesions. Persistent pain. 1981;3:141-79.
86. VAN KLEEF MA, BARENDSE GA, BULSTRA SK, WEBER W, SLUIJTER ME. Percutaneous intradiscal radio-frequency thermocoagulation in chronic non-specific low back. The Pain Clinic. 1996;9(3):259-68.
87. Derby R, Eek B, Chen Y, O'neill C, Ryan D. Intradiscal Electrothermal Annuloplasty (IDET): A Novel Approach for Treating Chronic Discogenic Back Pain. Neuromodulation: Technology at the Neural Interface [Internet]. Wiley; 2000 Apr;3(2):82–8. Available from: https://doi.org/10.1046/j.1525-1403.2000.00082.x
88. Karasek M, Bogduk N. Twelve-Month Follow-Up of a Controlled Trial of Intradiscal Thermal Anuloplasty for Back Pain Due to Internal Disc Disruption. Spine [Internet]. Ovid Technologies (Wolters Kluwer Health); 2000 Oct;25(20):2601–7. Available from: https://doi.org/10.1097/00007632-200010150-00010
89. Strohbehn JW. Temperature distributions from interstitial RF electrode hyperthermia systems: Theoretical predictions. International Journal of Radiation Oncology*Biology*Physics [Internet]. Elsevier BV; 1983 Nov;9(11):1655–67. Available from: https://doi.org/10.1016/0360-3016(83)90419-4
90. Freeman BJC, Walters RM, Moore RJ, Fraser RD. Does Intradiscal Electrothermal Therapy Denervate and Repair Experimentally Induced Posterolateral Annular Tears in an Animal Model? Spine [Internet]. Ovid Technologies (Wolters Kluwer Health); 2003 Dec;28(23):2602–8. Available from: https://doi.org/10.1097/01.brs.0000097889.01759.05
91. Helm Ii S, Simopoulos TT, Stojanovic M, Abdi S, El Terany MA. Effectiveness of Thermal Annular Procedures in Treating Discogenic Low Back Pain. Pain Physician. 2017 09;20(6):447-70.

Дискогенний біль у нижній частині спини: інтервенційне лікування

[1]Смоланка В. І., [2]Федурця В. М., [3]Павлов Б. Б.

[1]Ужгородський національний університет, Ужгород, Україна
[2]Ужгородський обласний центр нейрохірургії та неврології, Ужгород, Україна
[3]Клініка "Нейромед", Київ, Україна

Резюме. *Біль у нижній частині спини (БНС) – одна з найчастіших причин непрацездатності дорослого населення. Значне місце в її генезі займають дегенеративно-дистрофічні ураження міжхребцевих дисків. Стаття висвітлює класифікацію та механізм походження дискогенного болю. Описуються різні варіанти інтервенційного лікування даної патології: показання, особливості проведення маніпуляцій і терапевтичного впливу, ефективність та можливі ускладнення процедур.*

Ключові слова: *біль у нижній частині спини (БНС), дискогенний біль, інтервенційне лікування болю, інтервенційні внутрішньодискові процедури.*

Discogenic low back pain: interventional treatment

[1]Smolanka V. I., [2]Fedurtsya V. M., [3]Pavlov B. B.

[1]Uzhhorod National University, Uzhhorod, Ukraine
[2]Uzhhorod Regional Center of Neurosurgery and Neurology, Uzhhorod, Ukraine
[3]Neuromed clinic, Kyiv, Ukraine

Abstract. *Low back pain (LBP) is one of the most common causes of disability in the adult population. A significant place in its genesis is occupied by a degenerative-dystrophic diseases of intervertebral discs. The article highlights the classification and mechanism of discogenic pain origin. Various types of interventions are described for this pathology: indications, specificities of carrying out manipulations and therapeutic effects, efficiency and possible complications of procedures.*

Keywords: *Low back pain (LBP), discogenic pain, interventional pain management, interventional intradiscal procedures.*