Оригінальна методика / *Original method*

Том 5, № 3 • 2020

PainMedicine Journal

Медицина Болю // Медицина Боли

www.painmedicine.org.ua

Міждисциплінарний • Науково-практичний журнал

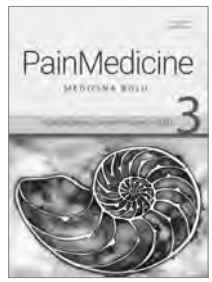

DOI: 10.31636/pmjua.v5i3.4

Радіохірургічне лікування тригемінальної невралгії з використанням системи КіберНіж

Спіженко Н. Ю.[1], Чеботарьова Т. І.[1], Северин Ю. П.[1,2], Діонісьєва І. С.[1], Дудка О. Ю.[1], Лучковський С. М[1].

[1]ТОВ "Медичний центр імені академіка Ю. П. Спіженка", Київ
[2]Національна медична академія післядипломної освіти імені П. Л. Шупика, Київ

Резюме. *Невралгія трійчастого нерва/тригемінальна невралгія (ТН) – найчастіша невралгія серед інших. У ТОВ "Медичний центр ім. акад. Ю. П. Спіженка" з 2013 по 2020 рр. проліковано 24 пацієнти з ТН, завдяки єдиній в Україні роботизованій системі для радіохірургічного лікування (РХЛ) КіберНіж (CyberKnife). Відмітна особливість даної системи – максимально висока точність (< 1 мм) отримання лікувальної дози у патологічному вогнищі з мінімальним опроміненням навколишніх здорових тканин за рахунок різкого спаду градієнта доз. У 19 пацієнтів спостерігається позитивний ефект лікування. 4 пацієнти покращення стану не відзначали, проводили додатково ризотомію, а 3 хворих проводили медикаментозні блокади та продовжували приймати карбамазепін. Лікування за допомогою високоточної роботизованої системи КіберНіж повинне розглядатись як безпечна, ефективна альтернатива інвазійному хірургічному втручанню, без подальшого реабілітаційного періоду та відсторонення від активної життєдіяльності, яка дозволяє позбавити болю та покращити якість життя пацієнтів.*

Ключові слова: *невралгія трійчастого нерва, радіохірургічне лікування, КіберНіж*

Невралгія трійчастого нерва, чи тригемінальна невралгія (ТН), – найчастіша невралгія серед інших. Це однобічний больовий розлад, який характеризується коротким, подібно удару електричного струму, болем, різкий на початку і в кінці та обмежується зоною іннервації однієї чи кількох гілок трійчастого нерва (2, 7).

Більшість випадків ТН є ідіопатичними. За визначенням International Headache Society (IHS), розрізняють:

1. Класичну тригемінальну невралгію, часто викликану мікроваскулярною компресією виходу кореня зі стовбура головного мозку.
2. Симтоматичну невралгію трійчастого нерва, яка викликана структурними змінами і може мати різне походження: аневризми, пухлини, хронічні запальні процеси в мозкових оболонах або інші ураження можуть подразнювати корінці трійчастого нерва, викликаючи симптоматичну ТН. Пухлинами, що можуть викликати ТН, є невринома трійчастого і слухового нервів, хордома, гліома, менінгіома, метастази в головному мозку.

Це відносно рідкісна патологія, яка, за деякими даними, передбачає розповсюдженість серед загальної

популяції 0,01–0,3 %. За коефіцієнтом гендерності частіше зустрічається серед жінок, у співвідношенні до чоловіків 2 : 1. ТН вперше може виникнути у будь-якому віці, але у понад 90 % найчастіше виникає після 40 років. Піковий вік розвитку – від 50 до 60 років. Тривога та депресія, а також погіршання якості життя, є загальними наслідками захворювання (1, 3).

Прийнято вважати, що ТН виникає через проксимальне стиснення корінця трійчастого нерва поблизу стовбура мозку кровоносною судиною, що веде до механічного пошкодження нервового волокна та вторинної демієлінізації, вірогідно, зумовленої мікросудинними ішемічними ушкодженнями. Ці зміни ведуть до зниження порогу збудження уражених волокон та сприяють невідповідному розповсюдженню нервового імпульсу у напрямку до сусідніх волокон. Таким чином, тактильні сигнали, які виникають із швидких мієлінових (А-бета) волокон, можуть напряму активувати повільні ноцеципитивні (А-дельта) волокна, внаслідок чого виникають високочастотні прострілі, характерні для невралгії трійчастого нерва (2, 3).

Серед методів лікування виділяють медикаментозні та хірургічні. Першою ланкою є медикаментозне лікування, яке базується на використанні протиепілептичних препаратів, і якщо воно неефективне, то використовують хірургічні методи. Однак навіть після застосування хірургічного втручання, показання до якого вкрай обмежені, у 30 % пацієнтів біль відновлюється. Методом вибору серед лікувальних засобів є використання стереотаксичної радіохірургії, яка забезпечує зовнішнє високоточне опромінення фотонами корінця трійчастого нерва, який виходить зі стовбура мозку, за умови прецизійного підведення дози до патологічного вогнища, згідно з об'ємом попередньої діагностики (3, 5, 7).

У ТОВ "Медичний центр ім. акад. Ю. П. Спіженка" вже понад 10 років як уведено в експлуатацію першу і поки що єдину в Україні роботизовану систему для радіохірургічного лікування (РХЛ) КіберНіж (CyberKnife). Відмітною особливістю даної системи від інших пристроїв для радіотерапевтичного лікування є максимально висока точність (< 1 мм) отримання лікувальної дози у патологічно визначеному вогнищі з мінімальним опроміненням навколишніх здорових тканин за рахунок різкого спаду градієнта доз.

Ефективність радіохірургічного лікування базується на точному визначенні локалізації, форми та розміру ураження трійчастого нерва, а також на підведенні мінімальних толерантних доз опромінення до "критичних" структур головного мозку, в першу чергу стовбура мозку. Ця проблема вирішується виконанням кожному пацієнту серії КТ- і МРТ-досліджень з томографічним кроком в 1 мм, що дозволяє точно визначити об'єм патологічного вогнища та об'єми критичних тканин і органів головного мозку. У подальшому виконується дозиметричний розрахунок. Поле опромінення визначається на відстані 3–4 мм від стовбура мозку протяжністю до 6 мм по ходу трійчастого нерва, який отримує 60 Гр з максимальною дозою 73–76 Гр, що призначається однократно. Внаслідок цього зменшується інтенсивність болю та/або його частота. Наростання ефекту спостерігається протягом кількох місяців (5, 6, 7).

На представленому радіохірургічному плані (рис. 1) корінець трійчастого нерва отримує 70 Гр (об'єм 0,2 сс); 0,3 сс дуже чутливої структури стовбура мозку – 10 Гр (менше допустимої толерантної дози).

У ТОВ "Медичний центр ім. акад. Ю. П. Спіженка" проліковано за даною методикою 24 хворих з 2013 по 2020 рр., 15 з них перед РХЛ отримували консервативну медикаментозну терапію, а 9 пацієнтів отримали комбіновані методи лікування. За гендерним розподілом переважно жінки – 15 осіб – і 9 чоловіків. Симптоми ураження у більшості визначались справа (у 17). За етіологією: 14 осіб мали нейроваскулярний конфлікт, у 4 – патологія не визначена, у 6 – клінічні прояви больового симптому супроводжувались об'ємними утвореннями (1 – АВМ, 1 – кавернома, 4 – менінгіома).

Після РХЛ у 8 пацієнтів біль зник через 2 місяці, у 7 – через 3 місяці, у 3 – через 6, у 1 – через 12 місяців. 2 пацієнти відзначили припинення болю в той же день. У 4 пацієнтів протягом спостереження покращення стану не відзначалось, проводили додатково ризотомію, 3-м хворим проводили медикаментозні блокади і вони продовжували приймати карбамазепін.

У пацієнтки К. з типовою клінікою невралгії трійчастого нерва (вираженими болями в ділянці III гілки трійчастого нерва, не могла їсти через нестерпний біль, лікувалась 1,5 року у невролога) при обстеженні в клініці була виявлена менінгіома з локалізацією в лівому мосто-мозочковому куті, яка спричиняла тиск на корінець трійчастого нерва (рис. 2).

Тому план радіохірургічного лікування (рис. 3) включав однократне опромінення корінця трійчастого нерва (одноразова доза 60 Гр) і доброякісної пухлини – менінгіоми (одноразова доза 12 Гр), яка й викликала в результаті тиску на нерв больовий синдром. Через 2 дні біль зменшився, через тиждень хвора почала нормально харчуватись.

Виходячи з вищевказанного, радіохірургічне лікування при невралгії трійчастого нерва за допомогою високоточної роботизованої системи КіберНіж повинне розглядатись як безпечна, ефективна альтернатива інвазійному хірургічному втручанню, без подальшого реабілітаційного періоду та відсторонення від активної життєдіяльності, яка дозволяє позбавити болю та покращити якість життя пацієнтів.

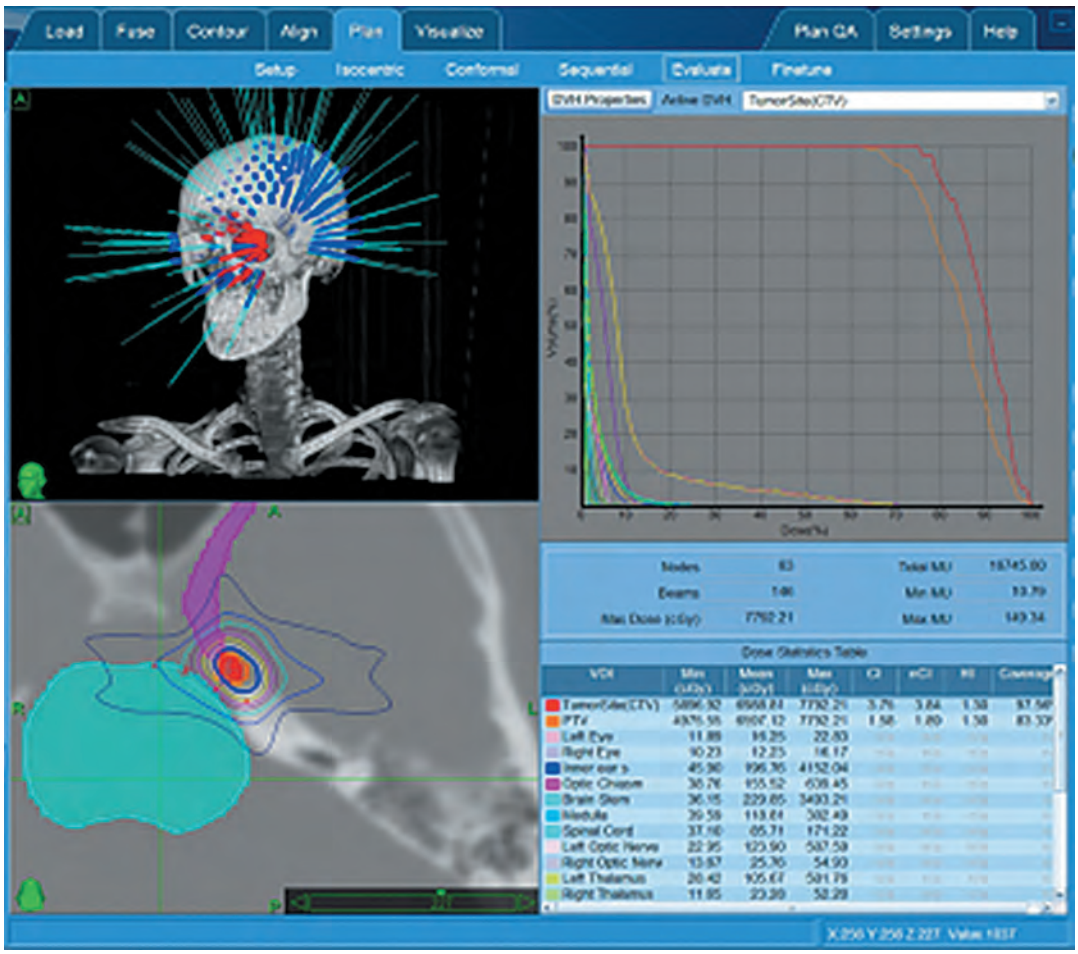

Рис. 1. План радіохірургічного лікування невралгії трійчастого нерва

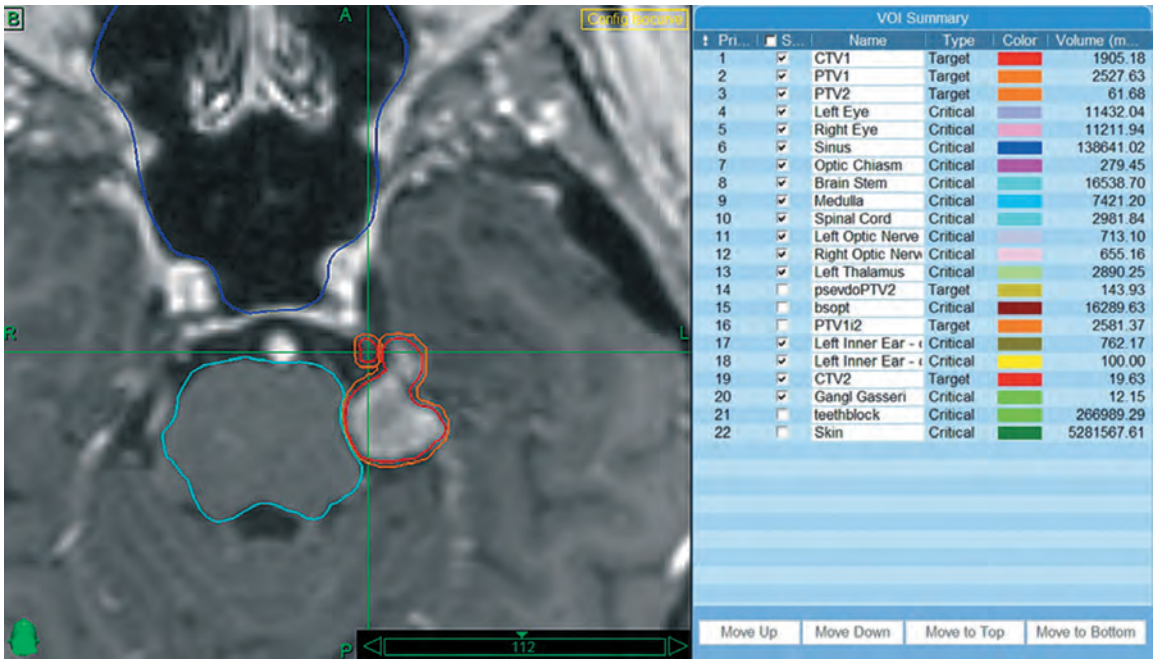

Рис. 2. МР-зображення менінгіоми (об'єм 2,5 сс, яка локалізується впритул біля стовбура мозку) і корінця трійчастого нерва (об'єм 0,06 сс), який перебуває під тиском менінгіоми, що викликає больовий синдром

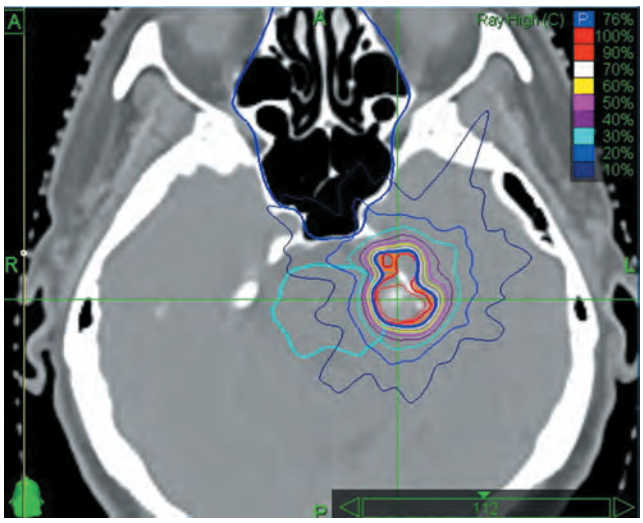

Рис. 3. План радіохірургічного лікування невралгії трійчастого нерва і менінгіоми

References

1. International Association for the Study of Pain Trigeminal Neuralgia and Persistent Idiopathic Facial Pain. 2011] [Internet] Avialable from: http://s3.amazonaws.com/rdcms-iasp/files/production/public/Content/ContentFolders/GlobalYearAgainstPain2/HeadacheFactSheets/7-TrigeminalNeuralgia.pdf
2. Cruccu G, Gronseth G, Alksne J, Argoff C, Brainin M, Burchiel K, et al. AAN-EFNS guidelines on trigeminal neuralgia management. European Journal of Neurology [Internet]. Wiley; 2008 Aug 21;15(10):1013–28. Available from: https://doi.org/10.1111/j.1468–1331.2008.02185.x
3. Gronseth G, Cruccu G, Alksne J, Argoff C, Brainin M, Burchiel K, et al. Practice Parameter: The diagnostic evaluation and treatment of trigeminal neuralgia (an evidence-based review): Report of the Quality Standards Subcommittee of the American Academy of Neurology and the European Federation of Neurological Societies. Neurology [Internet]. Ovid Technologies (Wolters Kluwer Health); 2008 Aug 20;71(15):1183–90. Available from: https://doi.org/10.1212/01.wnl.0000326598.83183.04
4. Romanelli P, Conti A, Redaelli I, Martinotti AS, Bergantin A, Bianchi LC, et al. CyberKnife Radiosurgery for Trigeminal Neuralgia. Cureus [Internet]. Cureus, Inc.; 2019 Oct 28; Available from: https://doi.org/10.7759/cureus.6014
5. Fariselli L, Ghielmetti F, Bosetti D, Franzini A, Marchetti M. The role of radiosurgery in trigeminal neuralgia. Neurological Sciences [Internet]. Springer Science and Business Media LLC; 2017 May;38(S1):63–5. Available from: https://doi.org/10.1007/s10072–017–2892-y
6. Berti A, Ibars G, Wu X, Sabo A, Granville M, Suarez G, et al. Evaluation of CyberKnife Radiosurgery for Recurrent Trigeminal Neuralgia. Cureus [Internet]. Cureus, Inc.; 2018 May 9; Available from: https://doi.org/10.7759/cureus.2598
7. Obermann M. Recent advances in understanding/managing trigeminal neuralgia. F1000Research [Internet]. F1000 Research Ltd; 2019 Apr 17;8:505. Available from: https://doi.org/10.12688/f1000research.16092.1

Радиохирургическое лечение тригеминальной невралгии с использованием системы КиберНож

Спиженко Н. Ю.[1], Чеботарева Т. И.[1], Северин Ю. П.[1,2], Дионисьева И. С.[1], Дудка А. Ю.[1], Лучковский С. Н.[1]

[1]ООО "Медицинский центр имени академика Ю. П. Спиженко", Киев
[2]Национальная медицинская академия последипломного образования имени П. Л. Шупика, Киев

Резюме. *Невралгия тройничного нерва/тригеминальная невралгия (ТН) – наиболее частая невралгия среди других. В ООО "Медицинский центр им. акад. Ю. П. Спиженко" с 2013 по 2020 гг. пролечено 24 пациента с ТН, с использованием единственной в Украине роботизированной системы для радиохирургического лечения (РХЛ) КиберНож (CyberKnife). Отличительной особенностью этой системи является максимально высокая точность (< 1 мм) получения лечебной дозы в патологическом очаге с минимальным облучением окружающих тканей за счет резкого спада градиента доз. У 19 пациентов наблюдался положительный эффект лечения. 4 пациентов не отметили улучшения состояния, проводили дополнительно ризотомию, а 3 пациентам проводили медикаментозные блокады и они продолжали прием карбамазепина. Высокоточную роботизированную систему КиберНож следует рассматривать как безопасную, эффективную альтернативу инвазивному хирургическому вмешательству, без дальнейшего реабилитационного периода и отстранения от активной жизнедеятельности, которая позволяет избавиться от боли и улучшить качество жизни пациента.*

Ключевые слова: *невралгия тройничного нерва, радиохирургическое лечение, КиберНож*

Radiosurgical treatment of trigeminal neuralgia using the CyberKnife system

Spizhenko N. Yu.[1], Chebotariova T. I.[1], Severyn Yu. P.[1,2], Dionisieva I. S.[1], Dudka A. Yu.[1], Luchkovskiy S. M.[1]

[1]Medical Center of Yuriy Spizhenko LLC, Kyiv
[2]P. L. Shupyk National Medical Academy of Postgraduate Education, Kyiv

Abstract. *Trigeminal neuralgia (TN) is the most common neuralgia, among others. In the Medical Center of Yuriy Spizhenko LLC from 2013 to 2020, 24 patients with TN were treated using the CyberKnife unified robotic system for radiosurgical treatment. This system is the maximum accuracy of < 1 mm of receiving a therapeutic dose in a pathological tissue with minimal exposure to surrounding tissues due to a sharp drop in the dose gradient. A positive effect of the treatment was observed in 19 patients. 4 patients did not notice any improvement in their condition, an additional rhizotomy was performed, and 3 patients underwent drug blockade and continued taking carbamazepine. The CyberKnife robotic system for radiosurgical treatment is a safe, effective alternative to invasive surgical intervention, without the need for additional rehabilitation period and improves the patient's quality of life.*

Key words: *trigeminal neuralgia, radiosurgical treatment, CyberKnife*