Оригінальна методика / *Original method*

Том 5, № 3 • 2020

PainMedicine Journal

Медицина Болю // Медицина Боли

www.painmedicine.org.ua

Міждисциплінарний • Науково-практичний журнал

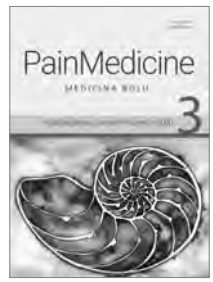

DOI: 10.31636/pmjua.v5i3.5

Лікувально-діагностична блокада колінного суглоба як складова менеджменту больового синдрому при гонартрозі та предиктор подальшої успішної радіочастотної денервації суглоба

Седлецький Р. Є.

ДУ "Інститут ортопедії та травматології НАМНУ", Київ

Резюме. *За даними ВООЗ, в останні десятиліття відбувається зміна структури захворюваності. Прогресивно збільшується чисельність людей з хронічним больовим синдромом. Зокрема, це пов'язано з постарінням населення та збільшенням питомої ваги дегенеративно-дистрофічних захворювань опорно-рухового апарату, в тому числі остеоартрозу колінного суглоба. Останній призводить не лише до тимчасової або постійної втрати працездатності, а й до значного зниження якості життя людини.*

За прогнозами ВООЗ, гонартроз у найближче десятиліття стане четвертою причиною інвалідності у жінок та восьмою – у чоловіків (1).

Висновок: *лікувально-діагностична блокада генікулярних нервів колінного суглоба є ефективною опцією терапії болю при гонартрозі та адекватним предиктором для наступного виконання радіочастотної денервації суглоба.*

Ключові слова: *остеоартроз колінного суглоба (ОА), лікувально-діагностична блокада генікулярних нервів (ЛДБ), денервація (RFA), дерецепція, абляція, нейротомія*

Гонартроз за етіологією поділяють на первинний та вторинний.

Первинний, або ідіопатичний, – причина виникнення невідома.

Коли причина пошкодження суглоба відома, йдеться про *вторинний* остеоартрит. Найчастіше це внутрішньосуглобові переломи кісток, що утворюють колінний суглоб. Крім того, причиною можуть бути пошкодження стегнової та великогомілкової кісток, наколінка, що зрослися в неправильному положенні і призводять до зміни анатомічної та механічної осі нижньої кінцівки, порушуючи конгруентність суглобових поверхонь і в подальшому призводячи до деформації та руйнування суглобового хряща. Рідко трапляються інші причини

артрозу, наприклад, запальні захворювання різної етіології, що змінюють нормальний гомеостаз синовіальної рідини (2).

У світі загальноприйнятими є класифікації морфофункціональних змін у суглобі, засновані на рентгенологічних змінах. Найпоширеніша з них – класифікація Kellgren – Lawrence, запропонована в 1963 році. Запропоновано виділяти чотири ступені: I ст. – сумнівний; II ст. – незначно виражені осифікати; III ст. – помірний, звуження суглобової щілини; IV ст. – важкий, значне звуження суглобової щілини, зі склерозом субхондральної пластинки (3).

Значний прогрес у розумінні патофізіології та еволюції ОА привів не тільки до покращення діагностики патології, але й до перегляду методології та метрології захворювання.

Це пов'язано з рядом факторів (4):

- нерідко – безсимптомністю патології;
- дисоціацією між рентгенологічною картиною та клінічною маніфестацією;
- частою невідповідністю даних артроскопії та рентгенографії;
- відсутністю надійних біомаркерів деградації хряща, які відображають прогресування ОА та мають прогностичне значення.

Використання шкал та опитувальників дозволяє оцінити біль і функцію суглоба, зокрема перспективу пацієнта та його працездатність шляхом оцінки таких дій, як ходьба, та інших стандартизованих рухів у контрольованих умовах. Зокрема, рутинно використовують візуально-аналогову шкалу (ВАШ), опитувальник Мак-Гілла, painDETECT. Серед ОА-специфічних інструментів для вимірювання болю широко застосовується шкала "Індекс вираженості ОА Університетів Західного Онтаріо та Мак-Мастера" [Western Ontario McMaster Universities OA Index (WOMAC)]. За її допомогою визначають важкість болю при ОА кульшового та колінного суглобів під час виконання п'яти видів діяльності – в положенні стоячи, під час ходьби, при підйомі сходами, у спокої та вночі. Індекс WOMAC – високоінформативний показник, який можна використовувати для оцінки ефективності медикаментозного та немедикаментозного лікування.

На сучасному етапі лікування переслідує наступні цілі (5):

- уповільнення прогресуючого перебігу захворювання;
- купірування больового синдрому;
- відновлення конгруентності та можливості осьового навантаження;
- досягнення ремісії;
- соціальна інтеграція пацієнта.

У стандарті лікування можна виділити кілька напрямків:

- немедикаментозна терапія (бесіда з пацієнтом, спрямована на профілактику артрозу, – зниження маси тіла, заняття лікувальною фізкультурою, профілактика травматизму, формування м'язового корсета, використання ортезів та інших фіксаторів;
- медикаментозна терапія (фармакологічні препарати для системного та топічного застосування – нестероїдні протизапальні препарати, анальгетики, хондропротектори, внутрішньосуглобові ін'єкції препаратів гіалуронової кислоти, стероїдів, PRP;
- фізіотерапія;
- хірургічні методи лікування (артроскопічна санація, різні варіанти остеотомій, тотальне або часткове протезування суглоба).

Фармакологічна підтримка при лікуванню болю, зумовленого ОА, має лімітовані переваги. Більше того, використання НПЗЗ пов'язане з високим ризиком таких побічних ефектів, як кровотечі та гастроінтестинальні розлади (6, 7).

Нехірургічні інтервенції, включаючи внутрішньосуглобові ін'єкції стероїдів, гіалуронової кислоти, акупунктура та періостальна стимулююча терапія, часто використовуються як допоміжні заходи, але не завжди допомагають адекватно контролювати больовий синдром (8, 9, 10, 11, 12).

Хірургічне лікування є досить ефективним методом лікування остеоартрозу колінного суглоба (13).

Однак, враховуючи те, що значна частка пацієнтів є людьми похилого та старечого віку, із низкою супутніх соматичних патологій, які перебувають у стадії суб- чи декомпенсації, вони не можуть розглядатись як кандидати на оперативне лікування взагалі або потребують компенсації вітальних показників, що дозволить безпечно виконати операцію та анестезіологічне забезпечення. Саме в таких випадках на допомогу приходять інтервенційні методи лікування болю, в тому числі лікувально-діагностична блокада генікулярних нервів та радіочастотна нейротомія колінного суглоба, яка полягає у перериванні больової імпульсації від джерела болю (в даному випадку колінного суглоба) до вищих нервових центрів. Відбувається це шляхом теплової деструкції так званих "генікулярних" нервів, що несуть сенсорні імпульси від колінного суглоба. Використання методу нейронавігації (пошуку нервових структур та їх диференціювання на чутливі й моторні) робить процедуру абсолютно безпечною. Абляції в обов'язковому порядку передує діагностична (використовується лише місцевий анестетик) або лікувально-діагнос-

тична блокада вищезазначених нервів. Лікувальний ефект останньої полягає у введенні, крім місцевого анестетику, стероїдного препарату, що активно знімає запальний компонент болю. Оскільки процедура позасуглобова, кортикостероїд не чинить негативного ефекту на суглобовий хрящ та інші структури суглоба, не сприяє пришвидшенню подальшої деградації анатомічних структур. Лише після того, як тестова блокада дасть позитивний результат (зменшення болю щонайменше на 50 % протягом першої доби після процедури), доцільно виконувати RF-абляцію.

Колінний суглоб іннервується артикулярними гілками різних нервів, серед яких основні – це стегновий, затульний, загальний малогомілковий та великогомілковий (14, 15). Суглобові гілки колінного суглоба також відомі як генікулярні нерви (рис. 1).

Критерії відбору пацієнтів для ЛДБ та RFA колінного суглоба:

- біль за ВАШ 5 і більше балів;
- тривалість больового синдрому не менше 3-х місяців;
- II–IV ст. за Kellgren – Lawrence;
- відсутність ефекту від медикаментозної терапії, фізіотерапії, внутрішньосуглобових ін'єкцій.

Пацієнтка О., 1949 р.н., зріст – 160 см, вага – 93 кг, звернулась зі скаргами на біль в обох колінних суглобах, переважно в лівому. Має ожиріння II ступеня, цукровий діабет, ішемічну хворобу серця, гіпертонію. Тривалий час хворіє артрозом колінних суглобів (гонартроз). Рентгенологічно ОА лівого колінного суглоба відповідає класифікації Kellgren – Lawrence-4. Лікується під наглядом ортопеда-травматолога за місцем проживання, отримувала внутрішньосуглобові ін'єкції препаратів гіалуронової кислоти та PRP (Plasma rich platelet – терапія плазмою, збагаченою тромбоцитами) – без полегшення. Потребує ендопротезування суглоба, але з власних мотивів не готова до оперативного втручання. На момент звернення больовий синдром за ВАШ – 7 балів, індекс WOMAC – 78.

Останнім часом біль став абсолютно резистентним до медикаментозної терапії, значно порушує щоденну фізичну активність пацієнтки, унеможливлює повсякденні побутові справи.

Після остаточного узгодження всіх питань із пацієнткою та її рідними й після отримання письмової згоди, успішно виконано лікувально-діагностичну блокаду генікулярних нервів (фото додаються).

Процедуру виконано в умовах операційної, з дотриманням правил асептики та антисептики, під контролем електронно-оптичного перетворювача (С-дуга) під місцевою анестезією 2 % лідокаїном та в/в аналгоседацією (метамізол – 2 мл, декскетопрофен – 50 мг, парацетамол – 1 000 мг).

Пацієнтка під час процедури перебувала в положенні супінації з подушкою в підколінній ямці для більшого комфорту. Після попередньої розмітки виконано обробку операційного поля та місцеву анестезію. Після отримання передньо-заднього рентгензображення, спинномозкові голки Spinocan 22 G просунуто в місце проходження генікулярних нервів – верхніх медіального (рис. 2) та латерального, нижнього медіального (рис. 3) – місця переходу стегнової кістки в медіальний та латеральний надвиростки і переходу великогомілкової кістки в медіальний надвиросток відповідно. Обов'язковий рентген-

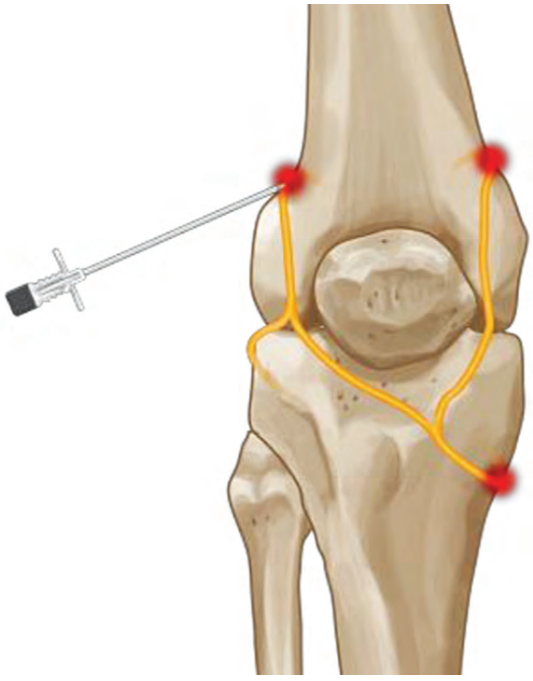

Рис. 1. Схематичне зображення генікулярних нервів

Рис. 2. Передньо-задня рентгенпроекція, місце локації верхнього медіального генікулярного нерва

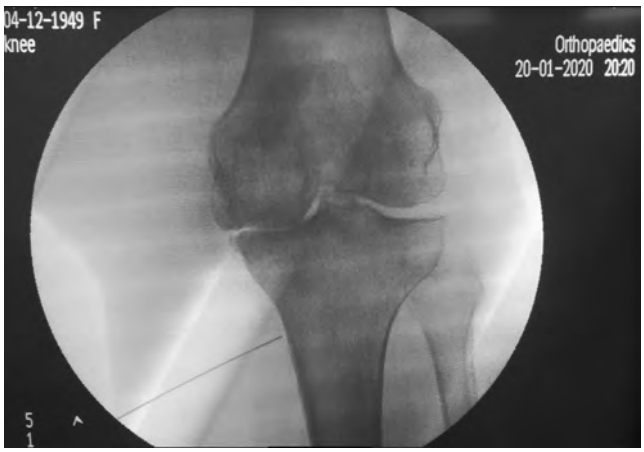

Рис. 3. Передньо-задня проекція, локація нижнього медіального генікулярного нерва

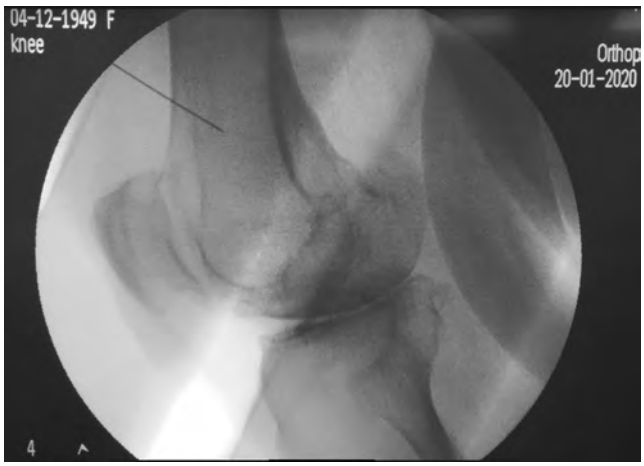

Рис. 4. Бокова рентгенпроекція

контроль у боковій проекції (рис. 4). Після досягнення цільових точок було введено 2 мл 2 % лідокаїну на кожну генікулярну гілку та 40 мг метилпреднізолону ацетату сумарно на всі генікулярні нерви. Голки видалено, накладено асептичні пов'язки. Ускладнень не було. Пацієнтці було рекомендовано дотримуватись свого звичного режиму активності та суворо зоборонено протягом першої доби з моменту виконання блокади приймати будь-які знеболювальні препарати з метою виключення хибнопозитивного результату.

Через 24 год після блокади пацієнтка відзначила зменшення болю в колінному суглобі на 50 %, що слугувало підставою для наступної абляції. Враховуючи те, що блокада носила ще й лікувальний характер, було прийнято рішення відтермінувати денервацію та оцінити ефект у подальшому. Через три тижні динаміка регресу больового синдрому зберігалась – зменшення на 60 % від початкового, ВАШ – 2–3 бали, індекс WOMAC – 28. Пацієнтці було роз'яснено, що ефект носитиме лише тимчасовий характер, однак жінка вирішила утриматись від радіочастотної абляції.

Упродовж 5-ти місяців спостереження пацієнтка почуває себе задовільно, вільно пересувається по квартирі й за її межами, відмовилась від підтримуючої палиці, на фоні збільшення фізичної активності відзначила зменшення маси тіла.

Безумовно, ЛДБ та RFA не є лікуванням артрозу як такого, але якщо процедура дозволяє людині тимчасово (в середньому 9–12 міс., інколи більше) позбавитись болю, повернутись до звичних для неї побутових справ, досягнути стадії компенсації супутньої соматичної патології (зменшення маси тіла, нормалізація показників глюкози крові, артеріального тиску тощо), як етап передопераційної підготовки, то очевидно, що дана методика заслуговує на увагу.

Побічні ефекти

У переважній більшості випадків ЛДБ та RFA є безпечними методоми лікування болю з мінімальною кількістю побічних ефектів. Найпоширенішим з них є післяпроцедурний дискомфорт, що профілактується введенням місцевого анестетику в проекцію кожного цільового генікулярного нерва, а також призначенням анальгетиків у найближчі 3–5 днів після маніпуляції. В нашому випадку інших побічних ефектів, окрім вищезазначеного, не спостерігалось.

Конфлікт інтересів – відсутній.

Література

1. Kurys VN, Egorova SA, Misyukov VV. Sredstva i metody lechebnoj fizicheskoj kul'tury v processe reabilitacii bol'nyh pri osteoartrozah krupnyh sustavov. Sport Probleems; 2010; 1(14):46–49.
2. Kosareva MA, Mikhaylov IN, Tishkov NV. Modern principles and approaches in the treatment of gonarthrosis. Euroasian Scientific and Industrial Chamber, Ltd.; 2018;(№6 2018). Available from: https://doi.org/10.17513/spno.28292
3. Kellgren JH. Atlas of standard radiographs. The epidemiology of chronic rheumatism. 1963;2.
4. Bellamy NI, Kirwan J, Boers M, Brooks P, Strand VI, Tugwell P, Altman R, Brandt K, Dougados MA, Lequesne MI. Recommendations for a core set of outcome measures for future phase III clinical trials in knee, hip, and hand osteoarthritis. Consensus development at OMERACT III. J Rheumatol. 1997 Apr 1;24(4):799–802.
5. Lapshina SA, Mukhina RG. Osteoarthritis: modern problems of therapy. Russian medical journal. 2016;2:95–101.
6. Bjordal JM, Ljunggren AE, Klovning A, Slørdal L. Non-steroidal anti-inflammatory drugs, including cyclo-oxygenase-2 inhibitors, in osteoarthritic knee pain: meta-analysis of randomised placebo controlled trials. BMJ [Internet]. BMJ; 2004 Nov 23;329(7478):1317. Available from: https://doi.org/10.1136/bmj.38273.626655.63

7. Gutthann SP, GarcíaRodríguez LA, Raiford DS. Individual Nonsteroidal Antiinflammatory Drugs and Other Risk Factors for Upper Gastrointestinal Bleeding and Perforation. Epidemiology [Internet]. Ovid Technologies (Wolters Kluwer Health); 1997 Jan;8(1):18–24. Available from: https://doi.org/10.1097/00001648–199701000–00003
8. Brandt KD, Smith Jr GN, Simon LS. Intraarticular injection of hyaluronan as treatment for knee osteoarthritis: what is the evidence? Arthritis Rheum 2000;43:1192–203
9. Dieppe PA, Sathapatayavongs B, Jones HE, Bacon PA, Ring EFI. Intra-articular steroids in osteoarthritis. Rheumatology [Internet]. Oxford University Press (OUP); 1980;19(4):212–7. Available from: https://doi.org/10.1093/rheumatology/19.4.212
10. Felson DT, Anderson JJ. Hyaluronate Sodium Injections for Osteoarthritis. Archives of Internal Medicine [Internet]. American Medical Association (AMA); 2002 Feb 11;162(3):245. Available from: https://doi.org/10.1001/archinte.162.3.245
11. Weiner DK, Rudy TE, Morone N, Glick R, Kwoh CK. Efficacy of Periosteal Stimulation Therapy for the Treatment of Osteoarthritis-Associated Chronic Knee Pain: An Initial Controlled Clinical Trial. Journal of the American Geriatrics Society [Internet]. Wiley; 2007 Oct;55(10):1541–7. Available from: https://doi.org/10.1111/j.1532–5415.2007.01314.x
12. White A, Foster NE, Cummings M, Barlas P. Acupuncture treatment for chronic knee pain: a systematic review. Rheumatology [Internet]. Oxford University Press (OUP); 2007 Jan 25;46(3):384–90. Available from: https://doi.org/10.1093/rheumatology/kel413
13. American College of Rheumatology Subcommittee on Osteoarthritis Guidelines. Recommendations for the medical management of osteoarthritis of the hip and knee: 2000 update. Arthritis Rheum 2000;43:1905–15
14. Hirasawa Y, Okajima S, Ohta M, Tokioka T. Nerve distribution to the human knee joint: anatomical and immunohistochemical study. International Orthopaedics [Internet]. Springer Science and Business Media LLC; 2000 Mar 10;24(1):1–4. Available from: https://doi.org/10.1007/s002640050001
15. Kennedy JC, Alexander IJ, Hayes KC. Nerve supply of the human knee and its functional importance. The American Journal of Sports Medicine [Internet]. SAGE Publications; 1982 Nov;10(6):329–35. Available from: https://doi.org/10.1177/036354658201000601
16. Schiltenwolf M, Fischer C. Choi WJ et al. Radiofrequency treatment relieves chronic knee osteoarthritis pain: a double-blind randomized controlled trial. Pain 2011; 152: 481–7. Pain [Internet]. Ovid Technologies (Wolters Kluwer Health); 2011 Aug;152(8):1933–4. Available from: https://doi.org/10.1016/j.pain.2011.05.031

Лечебно-диагностическая блокада коленного сустава как составляющая менеджмента болевого синдрома при гонартрозе и предиктор успешной радиочастотной денервации сустава.

Седлецкий Р. Е.

ГУ "Институт травматологии и ортопедии НАМНУ", Киев

Резюме. *Согласно данным ВОЗ, в последнее десятилетие происходит изменение структуры заболеваемости. Прогрессивно увеличивается количество людей с хроническим болевым синдромом. В частности, это связано со старением населения и возрастанием количества заболеваний опорно-двигательного аппарата, в том числе остеоартроза коленного сустава. Последний не только способствует временной и стойкой потере работоспособности, но и приводит к значительному снижению качества жизни пациента.*

По прогнозам ВОЗ, гонартроз в ближайшее десятилетие станет четвертой причиной инвалидности у женщин и восьмой – у мужчин (1).

Ключевые слова: *остеоартроз коленного сустава (ОА), лечебно-диагностическая блокада геникулярных нервов (ЛДБ), денервация (RFA), дерецепция, абляция, нейротомия.*

Therapeutic and diagnostic blockade of the knee joint as a component of pain management in gonarthrosis and a predictor of further successful radio-frequent denervation of the joint

Sedletskyi R. Ye.

State Institution "Institute of Traumatology and Orthopedics" of National Academy of Medical Sciences of Ukraine", Kyiv

Resume. *According to WHO data, there has been a change in the morbidity structure in the past decades. The number of people with chronic pain syndrome (CPS) is increasing progressively.*

This is due to population aging and increases in the number of musculoskeletal disorders, including osteoarthritis of the knee joint, which causes not solely temporary or permanent loss of ability to work, but a significant decrease in quality of life in patients. According to WHO, gonarthrosis will become the fourth leading cause of disability among women, and eighth among men in the coming decade (1).

Key words: *osteoarthritis (OA) of the knee joint, diagnostic genicular nerve block, radiofrequency ablative denervation (RFA), dereception, ablation, neurotomy.*